

МЕДИКО–БИОЛОГИЧЕСКИЕ НАУКИ

УДК 616.314-091.8-092.9:613.65:613.735

СРАВНИТЕЛЬНАЯ МОРФОЛОГИЯ ТКАНЕЙ ЗУБОВ У ПОТОМКОВ САМОК КРЫС, СОДЕРЖАВШИХСЯ В УСЛОВИЯХ ГИПОКИНЕЗИИ И ПРИ ЕЖЕДНЕВНЫХ ТРЕНИРОВКАХ БЕГОМ НА ФОНЕ ГИПОКИНЕЗИИ

COMPARATIVE MORPHOLOGY OF A TISSUE OF TEETH IN DESCENDANTS FEMALE RATS, KEPT IN CONDITIONS OF HYPOKINESIA AND EVERYDAY TRAINING RUN ON THE BACKGROUND HYPOKINESIA

М.С. Баранова¹, Г.И. Губина-Вакулик²
M.S. Baranova¹, G.I. Gubina-Vakulik²

¹⁾ Харьковская городская стоматологическая поликлиника № 1,
Украина, 61057, г. Харьков, Киевский район, ул. Пушкинская, 11/13

²⁾ Харьковский национальный медицинский университет, Украина, 61022, г. Харьков, проспект Науки, 4

¹⁾ Kharkiv city dental clinic № 1,
Ukraine, 61057, Kharkiv, Kiev district, Pushkinskaya St., 11/13

²⁾ Kharkiv National Medical University, Ukraine, 61022, Kharkiv, Nauki Avenue, 4

E-mail: Globenko_m@mail.ru

Аннотация. С целью сравнения в эксперименте на животных морфофункциональных особенностей тканей зубов у потомков самок, находившихся в период вынашивания потомства в условиях гипокинезии и при ежедневных тренировках бегом на фоне гипокинезии, были изучены длина коронок зубов; длина скоса резцов и частота поражения зубов кариесом. Используя компьютерные изображения микропрепаратов, осуществили кариометрию одонтобластов; определяли количества РНК в цитоплазме отростков одонтобластов и интенсивность свечения коллагена I типа в дентине жевательных зубов крыс-потомков. Установлено, что материнские регулярные тренировки бегом при гипокинетическом образе жизни во время вынашивания потомства повышают морфофункциональный потенциал зубов потомков.

Resume. The problem of hypokinesia is referred to list of the most important problems in a modern society. Modern methods and technologies of education, automation of industrial processes, forming way of live cause that 80% of time in students and working adolescents is occupied by static load, that (together with irrational diet) is the cause of metabolic disorders including during the pregnancy in young women. The aim of the present study was to compare in animal experiments morphological and functional characteristics of tissues of the teeth in the offspring of females who were in the period of gestation of offspring under hypokinesia and daily training run in the background hypokinesia. In macroscopic study were determined the length of tooth crowns; length of chamfer cutters and frequency of dental caries lesions. Using computer images micropreparations, carried kariometriyu odontoblasts; determined the amount of RNK in the cytoplasm of the odontoblast processes and intensity of luminescence of collagen type I in the dentin posterior offspring rats. In conclusion we can say that maternal regular dosed runnin at hypokinetic lifestyle during gestation increases the offspring morphofunctional potential descendants of teeth.

Ключевые слова: гипокинезия, регулярные тренировки, твердые ткани зуба, пульпа, морфология.
Keywords: hypokinesia, regular physical activity, dental hard tissue, pulp, morphology.

Введение

Проблема гипокинезии относится к одной из наиболее актуальных проблем современного общества. Гипокинезия - особое состояние организма, обусловленное недостаточностью двигательной активности. Она возникает в результате малоподвижного образа жизни из-за роста автоматизации и механизации производственных процессов и, соответственно, снижения доли физической активности в трудовой деятельности, повседневного использования транспорта для передвижения даже на небольшие расстояния, нерациональной организации отдыха (например, уве-



личение времени пребывания у телевизора) [Cavill et al., 2006, Reedecker et al., 2010]. Достаточная активность скелетных мышц необходима для обеспечения нормальной жизнедеятельности организма человека [Johnell, Kanis, 2006], недостаточность движений нарушает нормальную работу всех систем [Качелаева, Тахаутдинов, 2010, Курбонова и др., 2010].

Малоподвижный образ жизни часто свойственен современным женщинам в период беременности. Кроме того, в течение беременности по некоторым показаниям женщинам назначается длительный постельный режим. Есть работы различных авторов по изучению влияния пренатально действующих факторов на формирование адаптационных возможностей органов и систем. Среди этих факторов важное место занимает гипокинезия во время беременности. Экспериментально доказано, что гипокинезия беременной особи приводит к гипоплазии миокарда, легких, надпочечников новорожденных [Серова и др, 1999]. Предыдущее исследование авторов данной статьи показало, что у взрослых потомков гипокинетичных самок пульпа моляров имеет меньшее количество одонтобластов, а дентин – меньшее количество дентинных канальцев по сравнению с животными контрольной группы [Баранова, Губина-Вакулик, 2016]. Содержание кальция в твердых тканях зубов тех же животных-потомков также снижено [Горбач, Баранова, 2016]. Улучшают ли морфофункциональное состояние зубов физические тренировки беременных особей в настоящий момент еще не известно, поскольку в отечественной и зарубежной литературе соответствующей информации не обнаружено.

Что касается морфофункционального и метаболического состояния периодонта, то, оказывается, что периодические тренировки беременных особей, содержащихся в условиях гипокинезии, обуславливают у взрослых потомков (по сравнению с потомками гипокинетичных самок) увеличение содержания в периодонте коллагена I типа в 2 раза, а в альвеолярной кости – в 2.7 раза; увеличение в 1,6 раза средней толщины костной трабекулы в альвеолярной кости потомков, что уравнивает значение этих показателей со значениями у интактных животных [Слинько и др, 2014].

Цель

Цель работы: в эксперименте на животных сравнить морфофункциональные особенности тканей зубов у потомков самок, находившихся в период вынашивания потомства в условиях гипокинезии и при ежедневных тренировках бегом на фоне гипокинезии.

Материалы и методы исследования

В эксперимент взяты 12 самок крыс линии Вистар. Все самки содержались в условиях гипокинезии (ГК), но 6 из них ежедневно на 15 минут помещались в “беличье” колесо, в котором самостоятельно бегали, т.е. подвергались физической тренировке (ГК+Т). Гипокинезия достигалась путем помещения животных в маленькие клетки: по 3 особи – в клетку размером 20x40 см. Эксперимент продолжался 1 месяц до спаривания и на протяжении беременности.

У самок группы ГК было получено 27 потомков (12 самцов, 15 самок). У самок группы ГК+Т было получено 32 потомка (19 самцов, 13 самок). После родов все крысы с потомками были посажены в одинакового размера просторные клетки. После завершения периода вскармливания, самки были выведены из эксперимента без забоя.

Потомки в трехмесячном возрасте были выведены из эксперимента путем декапитации. Верхнюю и нижнюю челюсти с зубными рядами фиксировали в 10% растворе формалина. Затем челюсти крыс-потомков были отсепарированы и изучены макроскопически с помощью стереолупы МБС-9 с определением длины коронки резцов и моляров, длины скоса резцов и частоты поражения зубов кариесом.

После декальцинации в растворе ТХУ была произведена парафиновая заливка участков верхней и нижней челюстей с зубными рядами. Срезы толщиной 5-6 мкм окрашены гематоксилином и эозином, пикрофуксином по Ван Гизону, галлоцианин-хромовыми квасцами по Эйнарсону на суммарные нуклеиновые кислоты, поставлена ШИК-реакция. Затем микропрепараты изучали микроскопически на микроскопе Axiostar-plus (Zeiss) с фотографированием. Используя компьютерные изображения микропрепаратов, осуществили кариометрию одонтобластов и определение оптической плотности отростков одонтобластов в дентинных канальцах при окраске галлоцианином по Эйнарсону для оценки количества РНК в цитоплазме. Кроме того, на парафиновых срезах верхней и нижней челюсти потомков поставлена иммуногистохимическая реакция на коллаген I типа с ФИТЦ-визуализацией («Имтек», Москва), определена интенсивность свечения коллагена I типа в дентине жевательных зубов крыс-потомков. Статистические данные обработаны методом вариационной статистики [Качетов и др., 2012].

Результаты и их обсуждение

В ходе исследования было выявлено, что в гр. ГК+Т, по сравнению с гр.ГК, отмечается достоверное уменьшение длины коронок резцов, тогда как длина коронок моляров достоверно не отличается от таковой у животных гр. ГК (табл.1). Скос резцов у животных группы ГК+Т также существенно уменьшен (табл.2). Кроме анатомических различий, удалось отметить и различие в частоте развития такой патологии твердых тканей зубов как кариес. В гр.ГК+Т отмечается снижение частоты поражения зубов кариесом по сравнению с гр. ГК (табл.2).

Таблица 1
Table. 1

Длина коронок зубов у потомков (мм)
The length of the crowns of the teeth in the offspring (mm)

	Резцы	Моляры					
		12	13	14	22	23	24
Гр. ГК	7.09±0.29	2.46±0.04	1.96±0.03	1.68±0.06	2.36±0.04	2.00±0.03	1.54±0.03
Гр. ГК+Т	6.18±0.16 p<0.05	2.42±0.04 p>0.05	1.86±0.06 p>0.05	1.59±0.05 p>0.05	2.50±0.03 p<0.05	1.92±0.05 p>0.05	1.53±0.05 p>0.05

При микроскопировании ткани зубов крыс-потомков гр.ГК+Т эмаль заметно толще, чем в гр.ГК, более равномерной толщины, имеет вид сплошной полоски, тогда как эмаль зубов в гр. ГК местами совсем не просматривается, то есть сильно истончена. При постановке ШИК-реакции очень хорошо видно улучшение морфологического состояния эмали зубов у потомков гр. ГК+Т.

Таблица 2
Table .2

Длина скоса резцов и частота кариеса у потомков
The length of the bevel of the cutters and the frequency of caries in the descendants

	Скос резцов (мм)	Кариес/ 1 животное
Гр.ГК	3.32±0.15	2.3±0.3
Гр.ГК+Т	2.92±0.07 p<0.001	1.4±0.25 p<0.05

Предентин четко очерчен и хорошо отличается от зрелого дентина в гр. ГК+Т. Дентинные каналцы ровные, с четкими краями, тогда как у потомков гр. ГК - дентинные каналцы с неровными, нечеткими границами, размещены реже.

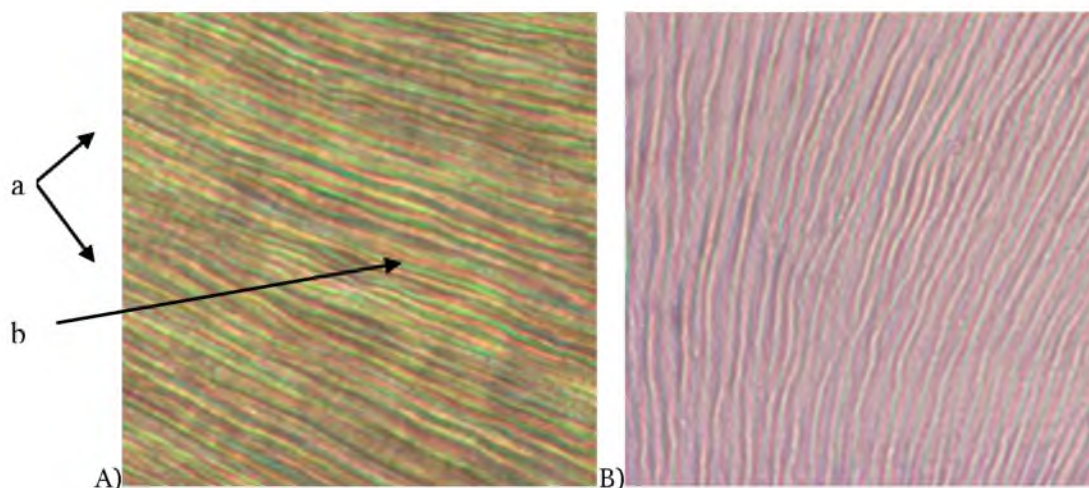


Рис. 1. Участки дентина гр.ГК (А) и гр.ГК+Т (В). Неравномерная толщина (а) отростков одонтобластов и местами более интенсивное окрашивание галлоцианином (в) в гр.ГК. Равномерная толщина, четкость размещения отростков одонтобластов в гр.ГК+Т. Окраска галлоцианин-хромовыми квасцами по Эйнарссону. Ув. 400

Fig. 1. Land gr.GK dentin (A) and gr.GK+T (B). Uneven thickness (a) and odontoblast processes sometimes more intense staining galloycyanin (b) gr.GK. Even thickness, placement of clarity in processes odontoblasts gr.GK+T. Painting galloycyanin-chrome alum on Einarsson. Uv. 400



При микроскопировании на люминесцентном микроскопе микропрепаратов с иммуногистохимической реакцией на коллаген I типа отмечено, что у крыс-потомков гр.ГК+Т коллаген I типа имеет вид тонких полосок, локализованных в дентине радиально, интенсивность свечения неодинакова, тогда как в гр.ГК толщина дентинных канальцев с коллагеновыми волокнами больше, средний уровень люминесценции выше, хотя есть участки отсутствия коллагена. Яркость свечения коллагена I типа в дентине зубов в гр. ГК – 0.212 ± 0.010 усл. ед. ярк. св., а в гр. ГК+Т – 0.183 ± 0.008 , $p < 0.05$.

Отростки одонтобластов хорошо видны при окраске галлоцианином по Эйнарсону (рис.). В гр. ГК+Т отростки одонтобластов в просвете более многочисленных дентинных канальцев выглядят тоньше, чем в гр. ГК. На компьютерных изображениях микропрепаратов, окрашенных по Эйнарсону определено содержание РНК в отростках одонтобластов в гр. ГК+Т – меньше, чем в гр. ГК (табл. 3).

При микроскопии пульпы удалось найти причину уменьшения содержания РНК в отростках одонтобластов у потомков при материнской тренировке на фоне гипокинезии (табл. 3). Оказывается, у потомков самок крыс гр. ГК+Т происходит гиперплазия одонтобластов, их ядра более мелкие, чем в гр. ГК, то есть морфофункционально менее активные, поэтому содержание РНК в цитоплазме их отростков – более низкое, чем гр. ГК (табл. 3). Т. е. тренировки гипокинетических беременных особей обусловили гиперплазию одонтобластов у потомков, а это объясняет меньшую морфофункциональную нагрузку на отдельную клетку, что мы видим по уменьшению размеров ядра, тонким отросткам одонтобластов в более многочисленных дентинных канальцах и уменьшению содержания РНК в их цитоплазме.

Пульпа зубов животных гр. ГК коллагенизирована в большей степени, чем в гр. ГК+Т. Коллагеновые волокна пульпы потомков гр. ГК+Т тонкие, формируют нежную сеть. Количество капилляров в гр. ГК+Т больше, чем в гр. ГК. При постановке ШИК-реакции видно, что цемент, покрывающий корни зубов, выглядит как тонкая, четкая, плотная, фуксинофильная полоса, тогда как в гр. ГК в области шейки зубов цемент менее интенсивно фуксинофильный, наружная поверхность его – неровная.

Таблица 3
Table. 3

Морфометрические показатели одонтобластов у потомков Morphometric indicators of odontoblasts in the offspring

	Площадь ядра (мкм ²)	Оптическая плотность цитоплазмы отростков при окраске по Эйнарсону (усл. ед. опт. пл.)
Гр.ГК	13.77 ± 0.76	0.237 ± 0.005
Гр.ГК+Т	10.56 ± 0.34 $p < 0.01$	0.081 ± 0.004 $p < 0.001$

Таким образом, данные проведенного исследования свидетельствуют о том, что уровень двигательной активности самок связан с изменениями твердых тканей и пульпы зубов потомков. Низкая двигательная активность самок, как видно из полученных нами данных, является фактором риска патологии зубов. Даже небольшие «дозы» двигательной активности гипокинетических самок во время вынашивания потомства способствует повышению морфофункционального потенциала зубов потомков, основным звеном в механизме развития этого эффекта является, по нашему мнению, факт гиперплазии одонтобластов.

Изменения аналогичной направленности в эксперименте при тренировках беременных особей на фоне гипокинетического образа жизни представлены в работе Слинко Ю.А., где изучались периодонтальная связка, слизистая оболочка полости рта, слюнные железы и костная ткань альвеолярного отростка.

Заключение

Очевидно, что динамические тренировки на фоне материнской гипокинезии в период вынашивания потомства обусловили стимуляцию пролиферации одонтобластов со всеми последующими в связи с этим изменениями пульпы, дентина, эмали и цемента, что может свидетельствовать о повышении компенсаторных возможностей зубов при возможных повреждениях в будущем и обуславливает повышение прочности тканей зубов у потомков. Отмеченное в данном эксперименте достоверное уменьшение количества кариозных зубов, приходящихся на одно животное в гр. ГК+Т, можно рассматривать как клиническое подтверждение результатов микроскопии зубов в данном эксперименте.

Список литературы References

Баранова М.С., Губина-Вакулик Г.И. 2016. Влияние материнской гипокинезии при вынашивании потомства на морфофункциональное состояние тканей зубов взрослых молодых потомков. Вісник проблем біології і медицини. №1

Baranova M.S., Gubina-Vakulik G.I. 2016. Vlijanie materinskoj gipokinezii pri vynashivanii potomstva na morfofunkcional'noe sostojanie tkanej zubov vzroslyh molodyh potomkov [Influence of maternal hypokinesia during gestation on progeny morphological and functional condition of the tissues of the teeth of young adult offspring.]. Visnik problem biologii i medicini. №1. (in Russian)

Горбач Т.В., Баранова М.С. 2015. Особенности белкового, липидного, углеводного и минерального обмена у потомков самок крыс, содержащихся в условиях разной двигательной активности. Патология. 2 (34): 85-88.

Gorbach T.V., Baranova M.S. 2015. Osobennosti belkovogo, lipidnogo, uglevodnogo i mineral'nogo obmena u potomkov samok krysv, sodержavshihsvja v uslovijah raznoj dvigatel'noj aktivnosti [Features of protein, lipid, carbohydrate and mineral metabolism in the offspring of female rats kept in different conditions of motor activity]. Patologija. 2 (34): 85-88.. (in Russian)

Качелаева Ю.В., Тахаутдинов Р.Р. 2010. Гиподинамия и здоровье человека. В мире научных открытий. 4 (14): 26-27.

Kachelaeva Ju.V., Tahautdinov R.R. 2010. Gipodinamija i zdorov'e cheloveka [Physical inactivity and human health]. V mire nauchnyh otkrytij. 4 (14): 26-27. (in Russian)

Кочетов А.Г., Лянг О.В., Масенко В.П., Жиров И.В., СН Наконечников С.Н. 2012. Методы статистической обработки медицинских данных: методические рекомендации. М.: РКНПК. 42.

Kochetov A.G., Ljang O.V., Masenko V.P., Zhirov I.V., SN Nakonechnikov S.N. 2012. Metody statisticheskoj obrabotki medicinskih dannyh: metodicheskie rekomendacii [Methods of statistical processing of medical data: guidelines]. М.: RKNPK. 42. (in Russian)

Курбонова Р., Мамасалиев Н.С., Салахиддинов О.С. 2010. Клинические проявления различных видов гипотонических состояний (современные аспекты). Врач-аспирант. 42 (5): 13-19.

Kurbonova R., Mamasaliev N.S., Salahiddinov O.S. 2010. Klinicheskie projavlenija razlichnyh vidov gipotonicheskikh sostojanij (sovremennye aspekty) [Clinical manifestations of various kinds of hypotonic states (modern aspects)]. Vrach-aspirant. 42 (5): 13-19. (in Russian)

Серова Л.В., Шахматова Е.И., Савельев С.В., Бесова Н.В., Носовский А.М., Чельная Н.А. 1999. Влияние гипокинезии на систему мать-плод. Авиокосм Эколог Мед. 33 (2): 5-9.

Serova L.V., Shahmatova E.I., Savel'ev S.V., Besova N.V., Nosovskij A.M., Chel'naja N.A. 1999. Vlijanie gipokinezii na sistemu mat'-plod [Influence of hypokinesia on the mother-fetus system]. Aviokosm Jekolog Med. 33 (2): 5-9. (in Russian)

Слинько Ю.А., Губина-Вакулик Г.И. 2014. Морфофункциональные особенности костного компонента пародонта у потомства самок крыс, выношенного в условиях разной двигательной нагрузки. Экспериментальна і клінічна медицина. 1 (62): 180-184.

Slin'ko Ju.A., Gubina-Vakulik G.I. 2014. Morfofunkcional'nye osobennosti kostnogo komponenta parodonta u potomstva samok krysv, vynoshennogo v uslovijah raznoj dvigatel'noj nagruzki [Morphological and functional features of periodontal bone component in the offspring of female rats, bred in the conditions of different motor loads]. Eksperimental'na i klinichna medicina. 1 (62): 180-184. (in Russian)

Johnell O, Kanis JA. 2006. An estimate of the worldwide prevalence and disability associated with osteoporotic fractures. Osteoporos Int. 17:1726-1733.

Physical activity and health in Europe: evidence for action / edited by Nick Cavill, Sonja Kahlmeier and Francesca Racioppi. – Denmark: World Health Organization, 2006. – 55 p.

Reedeker N. 2010. Hypokinesia in Huntington's disease co-occurs with cognitive and global dysfunctioning / N.Reedeker, R.C.Van Der Mast, E.J.Giltay et al. Mov.Disord. 25 (11):1612-1618.