



ЭКСПЕРИМЕНТАЛЬНАЯ МЕДИЦИНА

УДК 0015:615.37:616-006.3.04:612.017.1

РЕГРЕССИЯ ОПУХОЛИ И ЛОКАЛЬНЫЕ ИММУННЫЕ РЕАКЦИИ ПРИ РАЗЛИЧНЫХ СПОСОБАХ ВВЕДЕНИЯ РОНКОЛЕЙКИНА В ЭКСПЕРИМЕНТЕ

Е.Ю. ЗЛАТНИК
Е.А. НИКИПЕЛОВА
О.Ф. ЕВСТРАТОВА

*Ростовский
научно-исследовательский
онкологический институт*

e-mail: rnioi@list.ru

В статье изложены данные об экспериментальных исследованиях на белых беспородных крысах с саркомой С-45 при различных методах введения ронколейкина (внутримышечное, в опухоль, внутримышечное и внутриопухолевое).

Было показано, что ронколейкин может проявлять как опосредованное – через стимуляцию различных клеток иммунной системы, так и прямое повреждающее действие на опухоль, сопровождающееся выраженной стимуляцией локальных иммунных реакций и активацией органов иммунной системы.

Ключевые слова: ронколейкин, саркома 45, лимфоциты, тимус, селезенка, макрофаги.

Введение. Ронколейкин – препарат рекомбинантного интерлейкина-2 (IL-2) – благодаря своим иммуномодулирующим и антипролиферативным свойствам нашел применение для лечения различных заболеваний, в том числе и онкологических [1, 2]. Обычным способом его введения является внутривенное капельное, однако он может применяться и для ЛАК-терапии, поскольку после культивирования лимфоцитов с ним происходит генерация из естественных цитотоксических клеток лимфокин-активированных киллеров – ЛАК-клеток [3, 4, 5]. Описаны варианты введения ронколейкина, сочетающие оба подхода [6].

Нами ранее показано прямое повреждающее действие ронколейкина на некоторые культуры опухолевых клеток, сопоставимое с действием цитостатиков [7]. Кроме того, при взаимодействии с цитокиновым препаратом могут быть активированы локальные иммунологические факторы, играющие существенную роль в противоопухолевой защите. Поэтому представляется актуальным изучение эффекта ронколейкина при непосредственном введении в опухоль, а также при сочетанном локальном и системном введении.

Целью работы явилось изучение действия разных способов введения ронколейкина на динамику опухолевого роста и состояние факторов общего и локального иммунитета в эксперименте.

Целью работы явилось изучение действия разных способов введения ронколейкина на динамику опухолевого роста и состояние факторов общего и локального иммунитета в эксперименте.

Материалы и методы. 20 белым беспородным крысам-самцам массой 200-220 г перевивали под кожу спины саркому С45 и по достижении опухоли размера 2,0-2,5 см³ начинали введение ронколейкина (по 9000 МЕ 1 раз в 2-4 дня, на курс 9 инъекций, т. е. 405,000 МЕ/кг массы). Крысам 1-й группы ронколейкин вводили внутримышечно (в/м), 2-й – в опухоль (в/о), 3-й – по половине дозы в/м и в/о, 4-я



группа была контрольной и получала внутримышечное введение физиологического раствора. В каждой группе было по 5 животных. Ежедневно определяли объем опухоли. Через 4 недели брали опухоли, тимусы и селезенки животных, фиксировали по Карнуа, срезы окрашивали их по Браше в модификации А.А. Симаковой, после чего выполняли гистологическое исследование.

Результаты. Сравнительная характеристика динамики роста перевиваемой опухоли у крыс различных групп представлена на рис. 1.

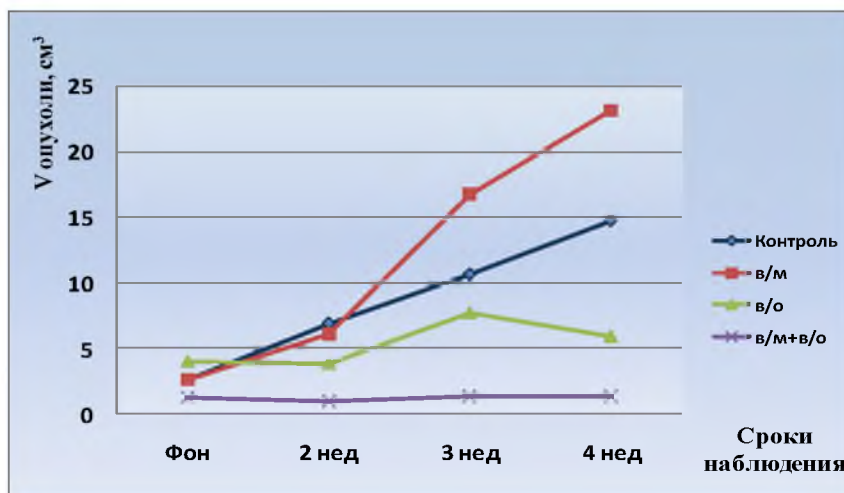


Рис. 1. Динамика объема С45 у животных при различных способах введения ронколейкина

Установлено, что у животных контрольной группы увеличение объема С45 продолжалось на протяжении 4 недель и достигло $14,8 \pm 2,52$ см³. Внутримышечное введение ронколейкина не вызвало изменений динамики роста опухоли по сравнению с контрольной группой. Введение препарата в опухолевую ткань привело к менее интенсивному росту опухоли, чем в описанных группах, причем у одного животного произошла полная регрессия. Наилучший результат наблюдался в 3-й группе крыс, получавшей ронколейкин в/м+в/о: у одного из животных отмечена полная регрессия, у остальных — торможение С45. Через 4 недели объем С45 у них составил $1,35 \pm 0,56$ см³, что статистически достоверно ниже, чем в других группах ($P < 0,05$).

Результаты гистологического исследования опухоли представлены на рис. 2-4. В контроле отмечалось плотное расположение опухолевых клеток, встречались клетки с фигурами митоза, в том числе атипичными; скопление лимфоцитов, макрофагов, плазматических клеток вокруг опухоли отсутствовало, инфильтрация ими опухоли была незначительной (рис. 2). Введение препарата в опухоль приводило к формированию в ней зон дистрофии и некроза. Наиболее выраженные изменения наблюдались в опухолях крыс 3-й группы: регрессия опухоли (вплоть до полной) сопровождалась замещением ее соединительной тканью; отмечена интенсивная макрофагальная, плазмоцитарная и лимфоцитарная инфильтрация соединительнотканной каймы (рис. 3). Отмечалась обильная тучно-клеточная инфильтрация опухоли (рис. 4), что представляется важным, поскольку описана роль тканевых базофилов (тучных клеток) как эффекторов цитотоксичности и источников биологически активных веществ, часть из которых может проявлять антипролиферативные свойства [8]. Скопление иммунокомпетентных клеток в очаге и вокруг него предполагает ограничение дальнейшего роста опухоли, а их разнообразие позволяет судить об интенсивных межклеточных взаимодействиях в ходе иммунного ответа на опухолевые антигены.

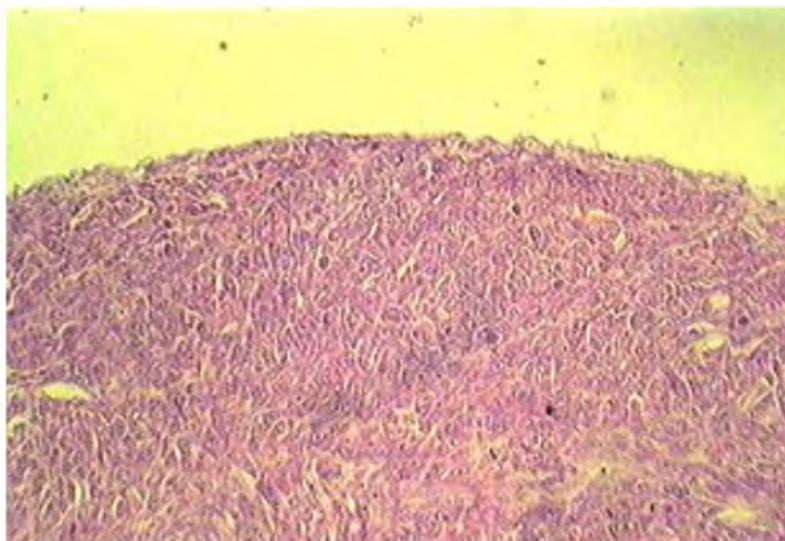


Рис. 2. С45 у животных контрольной группы. Плотное расположение опухолевых клеток, многочисленные митозы. Окраска по Браше в модификации А.А. Симаковой, х100

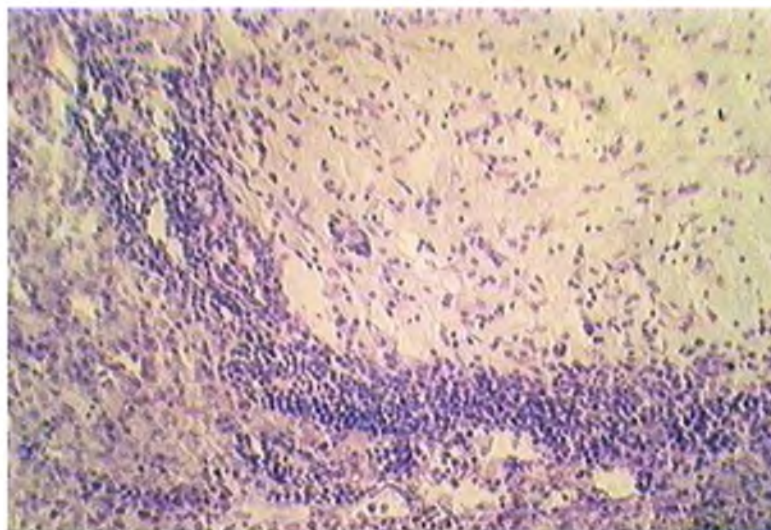


Рис. 3. С45 у животных 3-й группы. Инфильтрация каймы соединительной ткани, заместившей опухоль, иммунокомпетентными клетками. Окраска по Браше в модификации А.А. Симаковой, х100

Возможная продукция собственных цитокинов при этих взаимодействиях может вносить вклад в реализацию противоопухолевого эффекта. Внутримышечное введение ронколейкина вызывало локальные изменения подобной направленности, однако существенно менее демонстративные.

Гистологические характеристики центральных и периферических органов иммунной системы у животных исследуемых групп также имели ряд различий, проиллюстрированных на рис. 5, 6. Наблюдалась выраженная гипоплазия тимуса контрольных крыс с мелкими дольками, стертой характерного рисунка, незначительным корковым слоем; в ряде случаев отмечалась его атрофия (рис. 5). Напротив, у крыс 3-й группы выявлены изменения, позволяющие судить об активации тимуса: увеличение размера долек тимуса и плотности расположения тимоцитов, преобладание коркового слоя над мозговым (рис. 6). У этих же животных происходило увеличение числа и размеров фолликулов селезенки, их герминативных центров (В-зон) и расширение периартериальных лимфатических муфт (Т-зон). У крыс 1-й и 2-й групп описанные признаки были выражены слабее.

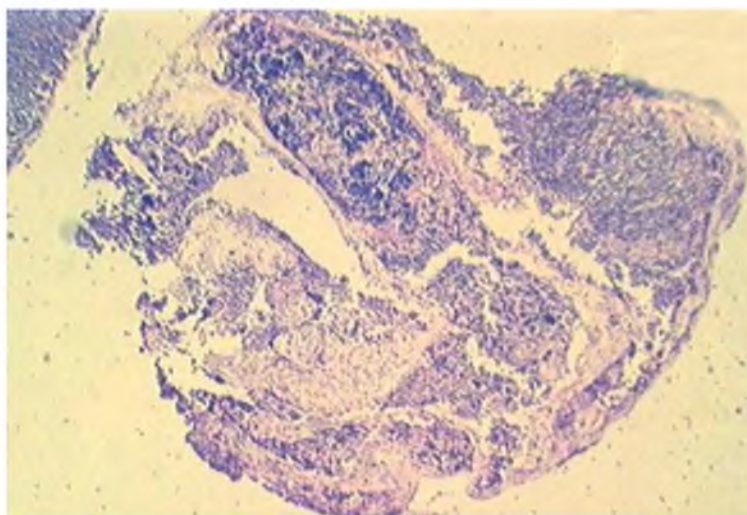


Рис. 5. Тимус животных контрольной группы. Гипоплазия лимфоидной ткани, уменьшение размера долек вплоть до их атрофии с разрастанием окружающей соединительной и жировой ткани. Окраска по Браше в модификации А.А. Симаковой, х100

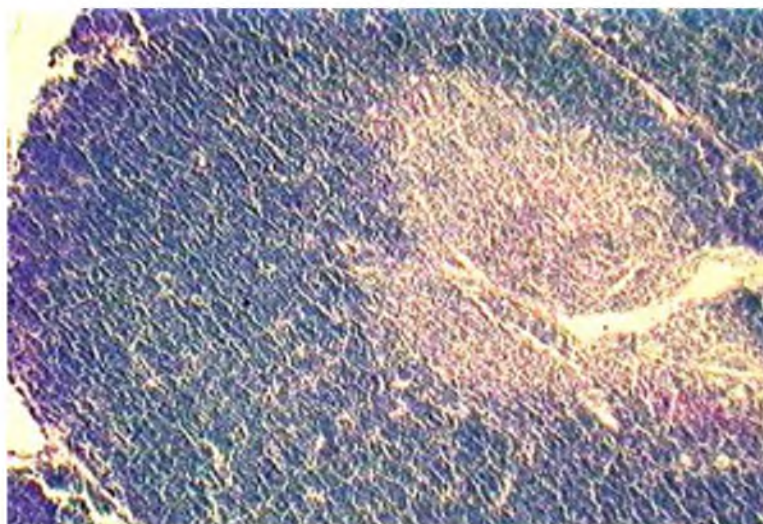


Рис. 6. Тимус животных 3-й группы. Укрупнение долек, расширение корковой зоны с высокой плотностью расположения в ней тимоцитов. Окраска по Браше в модификации А.А. Симаковой, х100

Выводы. Таким образом, на примере перевиваемой саркомы показано, что ронколейкин может проявлять как опосредованное – через стимуляцию различных клеток иммунной системы, так и прямое повреждающее действие на опухоль, сопровождающееся выраженной стимуляцией локальных иммунных реакций и активацией органов иммунной системы. При этом, видимо, стимулируются не только НК-клетки, но и макрофаги, поскольку ронколейкин при действии *in vitro* усиливает продукцию монокинов TNF- α и IL-8, которые, в свою очередь, потенцируют эффекты IL-2 [9], а через них и остальные иммунокомпетентные клетки, формирующие инфильтрацию в опухолевой ткани и вокруг нее.

Комбинация локального и системного введения препарата, по нашим данным, является оптимальной для достижения противоопухолевого и иммуномодулирующего действия.

Литература

1. Кадагидзе, З.Г. Цитокины и их использование в онкологии / З.Г. Кадагидзе // Internat. J. on Immunorehab. 1997. – № 6. – С. 47-56.



2. Новиков, В.И. Иммуноterapia при злокачественных новообразованиях / В.И. Новиков, В.И. Карандашов, И.Г. Сидорович. – М., 1999. – 135 с.
3. Бережная, Н.М. ЛАК-феномен (фенотип клеток, механизм действия и условия его реализации) / Н.М. Бережная, Е.В. Ковальчук // Иммунология. – 1995. – № 2. – С. 12-16.
4. Observations on the systemic administration of autologous lymphokine-activated killer cells and recombinant IL-2 to patients with metastatic cancer / S.A. Rosenberg, M.T. Looze, L.M. Muul et al. // N. Engl. J. Med. – 1985. – № 313. – P. 1485-1492.
5. Durability of complete responses in patients with metastatic cancer treated with high-dose interleukin-2: identification of the antigens mediating response / S.A. Rosenberg, J.C. Yang, D.E. White, S.M. Steinberg // Annals of Surgery. – 1998 Sep. – № 228(3). – P. 307-19.
6. Кампова-Полевая, Е.Б. Возможности иммунотерапии при раке молочной железы (клинико-экспериментальное обоснование) / Е.Б. Кампова-Полевая, А.А. Пароконная // Рос. онкол. журнал. – 1996. – № 3. – С. 60-64.
7. Златник, Е.Ю. Обоснование применения ронколейкина и реаферона в качестве терапии сопровождения при рецидивном и генерализованном раке шейки матки / Е.Ю. Златник, Г.И. Загора, Е.А. Гуськова // Family health in the XXI century. Oncology – XXI century (XII Internat. Sci. Conference and III Internat. Sci. Oncol. Conference Elat-Perm. – 2008. – Part I. – P.298-299 (Abstr. 135)
8. Бережная, Н.М. Иммунология злокачественного роста / Н.М. Бережная. – Киев, 2005. – 784 с.
9. Тотолян, А.А. Иммунологические эффекты ронколейкина *in vitro* и *in vivo* / А.А. Бережная, В.Ф. Чехун // Иммунология. – 1998. – № 6. – С. 45.

TUMOUR REGRESSION AND LOCAL IMMUNE REACTIONS AT VARIOUS WAYS OF RONCOLEUKIN ADMINISTRATION IN EXPERIMENT

**E.Y. ZLATNIK
E.A. NIKIPELOVA
O.F. EVSTRATOVA**

*Rostov Research Oncologic
Institute*

e-mail: rnioi@list.ru

The paper presents data of experimental studies on white outbred rats with sarcoma C-45 at various ways of roncoleukin administration (intramuscular, intratumoural, intramuscular and intratumoural). Roncoleukin is shown to produce on tumour both mediated effect through stimulation of immune system cells, and direct damaging effect accompanied by stimulation of local immune reactions and activation of organs of immune system.

Key words: roncoleukin, sarcoma C-45, lymphocytes, thymus, spleen, macrophages