

КЛИНИЧЕСКАЯ МЕДИЦИНА

УДК 616.346.2-002+616.381-072.1

РОЛЬ ЛАПАРОСКОПИИ В ДИАГНОСТИКЕ АППЕНДИЦИТА

А.А. КОПЫЛОВ^{1,2}, **Б.С. КОВАЛЕНКО**¹
Ю.В. КОРНИЕНКО², **Д.В. ВОЛКОВ**¹
Д.В. МАСЛОВ²

¹Белгородский государственный
национальный исследовательский
университет

²Муниципальная бюджетная
городская клиническая
больница №1, г. Белгород

e-mail: dr_alex06@bk.ru

Проведен анализ результатов диагностики острого аппендицита за период с 2008 по 2010 гг. На основании клинических примеров проанализированы результаты, полученные при выполнении диагностической лапароскопии у больных с острым аппендицитом. Полученные данные сопоставлены с результатами гистологических заключений. Отмечена высокая чувствительность и специфичность диагностической лапароскопии в диагностике острого аппендицита.

Ключевые слова: острый аппендицит, диагностическая лапароскопия, аппендэктомия.

На сегодняшний день острый аппендицит является наиболее распространенным хирургическим заболеванием органов брюшной полости. Однако, несмотря на появление в последние годы новых методов диагностики и лечения данного заболевания, количество «напрасных» аппендэктомий по данным ряда авторов колеблется от 17 до 43% [1, 2, 3, 4]. Наиболее эффективным методом дифференциальной диагностики острого аппендицита является лапароскопия [5, 6, 7]. Ее использование позволяет уменьшить число послеоперационных осложнений в 2-4 раза по сравнению с «традиционной» аппендэктомией [1, 2, 8]. В то же время, в доступной литературе приводятся противоречивые данные о показаниях и противопоказаниях к диагностической и лечебной лапароскопии при подозрении на острый аппендицит [1, 3, 9]. Не описаны единые стандарты диагностики и лечения острого аппендицита с применением лапароскопии [5, 6, 7].

Цель настоящего исследования: оптимизация диагностики острого аппендицита путем уточнения показаний к лапароскопии.

Материалы и методы. С 2008 по 2010 гг. в хирургическое отделение МБУЗ ГКБ №1 было госпитализировано 1737 пациентов с подозрением на острый аппендицит. Распределение больных по полу и возрасту представлено в табл. 1.

Таблица 1

Структура больных с подозрением на острый аппендицит

Результат диагностики	Возраст		15-29		30-44		45-59		60-74		> 75		ИТОГО	
	М	Ж	М	Ж	М	Ж	М	Ж	М	Ж				
Аппендицит установлен без ЛС	158	159	238	203	192	117	97	123	16	31	1334	76,8%		
Аппендицит исключен без ЛС	21	23	31	27	21	25	15	12	1	2	178	10,2%		

Продолжение табл. 1

Гипердиагностика аппендицита без ЛС	1	9	1	4	1	2	3	6	3	4	34	2,0%
Гиподиагностика аппендицита без ЛС	0	3	0	1	2	2	1	0	1	2	12	0,7%
Аппендицит установлен после ЛС	11	13	20	21	19	7	0	1	0	0	92	5,3%
Аппендицит исключен после ЛС	10	20	14	15	12	9	4	2	0	1	87	5,0%
ИТОГО	201	227	304	271	247	162	120	144	21	40	1737	
	428		575		409		264		61			
	24,6%		33,1%		23,5%		15,2%		3,6%			

Аппендэктомия различным способом выполнена в 1472 случаях, из них 1380 аппендэктомий без предварительной лапароскопии и 92 – после диагностической лапароскопии. В 178 случаях аппендицит был исключен без помощи лапароскопии, а в 87 – при помощи диагностической лапароскопии.

По степени деструкции удаленные червеобразные отростки распределились следующим образом: катаральные – 384 (26,1%); флегмонозные – 906 (61,5%); гангренозные – 128 (8,7%); осложненные – 54 (3,7%).

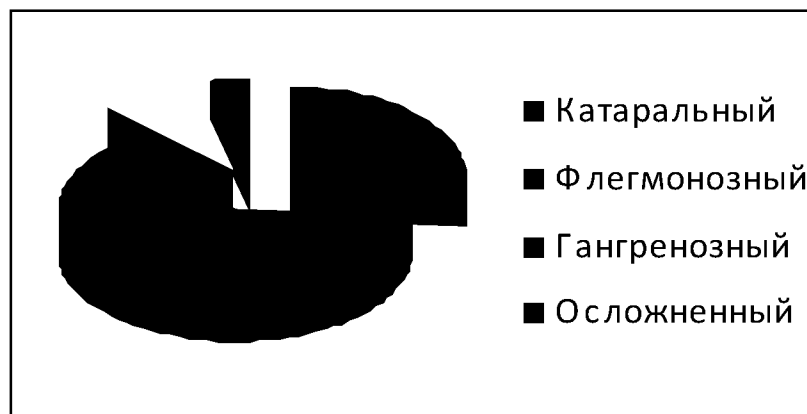


Рис. Распределение АО по степени деструкции

Результаты исследования. У 179 больных с подозрением на острый аппендицит (ОА) была выполнена диагностическая лапароскопия, при которой в 92 (51,4%) случаях диагноз ОА был подтвержден и выполнена аппендэктомия. По степени деструкции червеобразного отростка достоверных отличий от общей выборки не выявлено.

В 63 (35,2%) случаях были выявлены другие заболевания органов брюшной полости, среди которых гинекологические – у 31 пациентки, из них в 28 случаях диагностическая лапароскопия перешла в лечебную либо выполнена лапаротомия; у 11 пациентов – острый мезаденит; у 10 – заболевания толстой кишки; у 7 – деструктивный холецистит; у 4 – дивертикулит Меккеля.

В 24 (13,4%) случаях при диагностической лапароскопии патологических изменений органов брюшной полости выявлено не было. Из них уже в послеоперационном периоде у 12 пациентов установлены заболевания правой почки, у 6 гастродуоденальные язвы, у 2 острый гепатит, у 1 правосторонняя нижнедолевая пневмония. В 3 случаях методом исключения установлена кишечная колика.

В 16 (8,9%) наблюдениях при лапароскопии червеобразный отросток осмотреть не удалось даже после мобилизации слепой кишки, ввиду чего всем пациентам в данной группе выполнена аппендэктомия, в 11 случаях острый аппендицит подтвердился, гипердиагностика имела место в 5 наблюдениях.



При гистологическом исследовании 1380 червеобразных отростков, удаленных без предварительной лапароскопии, деструктивные формы были подтверждены в 1033 случаях (74,9%). В остальных 347 (25,1%) случаях была установлена катаральная форма аппендицита. Из них 34 (2,5%) пациента в раннем периоде после аппендэктомии оперированы повторно по поводу недиагностированных острых заболеваний, 13 по поводу острых гинекологических заболеваний, 9 по поводу деструктивного холецистита, в 8 случаях после аппендэктомии выполнена катетеризация правой почки по поводу острого пиелонефрита, 4 пациента оперированы по поводу дивертикулита сигмовидной кишки.

Так, в 34 случаях имела место доказанная гипердиагностика острого аппендицита, летальных исходов в данной группе больных не наблюдалось. Гиподиагностика встречалась реже – 12 наблюдений (0,9%), в этих случаях больные, как правило, находились в стационаре более 1 суток и были оперированы по поводу осложненных форм аппендицита. В данной группе было 2 летальных исхода.

Для оценки эффективности диагностических алгоритмов использовались классические критерии: чувствительность и специфичность. Исходные данные представлены в табл. 2.

Таблица 2

Результаты верификации диагностических алгоритмов

№ п/п	Алгоритм диагностики	Кол-во	Правильно распознано		Неправильно распознано	
			Ист + (А)	Ист – (В)	Гипод-ка ©	Гиперд-ка (D)
1	Без ЛС	60	1334	178	12	34
2	Дополненный ЛС	110	1426	265	0	5

Чувствительность алгоритма диагностики без ЛС составила 99,1%, специфичность – 84%. Чувствительность алгоритма диагностики с использованием диагностической лапароскопии составила 100%, специфичность – 98,1%.

Выводы

1. Расширение показаний к лапароскопии позволяет оптимизировать диагностический процесс при подозрении на острый аппендицит.
2. Использование лапароскопии позволяет практически реализовать концепцию органосохраняющего подхода при остром аппендиците.
3. С помощью лапароскопии удается снизить частоту напрасных аппендэктомий без риска не диагностировать другие патологические процессы брюшной полости.
4. Лапароскопическая ревизия брюшной полости позволяет определить точную локализацию червеобразного отростка и завершить вмешательство малоинвазивно.

Литература

1. Лапароскопия в диагностике и лечении острого аппендицита / П.А. Ярцев, А.С. Ермолов, Г.В. Пахомова и др. // Хирургия. – 2010. – №4. – С. 21-25.
2. Варианты эндоскопической хирургии острого аппендицита в БСМП / Ю.Т. Цуканов, Е.В. Матвеев, А.В. Трубачева и др. // Эндоскоп. хир. – 2006. – №2. – С. 148-152.
3. Traditional and laparoscopic appendectomy in adults: outcomes in English NHS hospitals between 1996 and 2006 / O. Faiz, J. Clark, T. Brown et al. // Ann. Surg. – 2008. – V. 248. – №5. – P. 800-806.
4. Leblanc, K.A. Management of Laparoscopic surgical complications / K.A. Leblanc // New Orleans, Louisiana, USA, 2004. – P. 518.
5. Возможности эндохирургии в лечении деструктивных форм острого аппендицита / Э.В. Луцевич, Э.А. Галлямов, Э.Н. Праздников // Здравоохр. Башкортостана. – 2004. – №3. – С. 65–66.
6. Пряхин, А.Н. Лапароскопическая аппендэктомия / под ред. С.А. Совцова. – Челябинск, 2005. – 64 с.
7. Значение лапароскопии в диагностике острого аппендицита / Ю.Г. Шапкин, Ю.В. Чалык, В.В. Звягинцев, А.А. Гоголев // Эндоскоп. хир. – 2004. – №4. – С. 45–48.
8. Васильев, А.Ф. Осложнения лапароскопической аппендэктомии / А.Ф. Васильев, Е.В. Братчиков, А.П. Березницкий // Эндоскоп. хир. – 2006. – №2. – С.27-32.
9. Factors Associated with Conversion to Laparotomy in Patients Undergoing Laparoscopic Appendectomy / Liu S.I., Siewert B., Raptopoulos V. et al. // J of the American College of Surgeons. – 2002. – V.194. – №3. – P. 298–305.



LAPAROSCOPY'S ROLE IN APPENDICITIS DIAGNOSTICS

A.A. KOPYLOV^{1,2}

B.S. KOVALENKO¹

U.V. KORNIENKO²

D.V. VOLKOV¹

D.V. MASLOV²

¹ *Belgorod National Research University*

² *Municipal clinical hospital №1, Belgorod*

e-mail: dr_alexo6@bk.ru

The analysis of results of diagnostics of an acute appendicitis from 2008 to 2010 is performed. On the basis of clinical examples is carried out the results received at performance of a diagnostic laparoscopy at patients with an acute appendicitis are analysed. The obtained data is compared with results of the histological conclusions. High sensitivity and specificity of a diagnostic laparoscopy in acute appendicitis are reveal.

Keywords: acute appendicitis, diagnostic laparoscopy, appendectomy.