



# “НАНОФЛЮОР” — БИОАКТИВНЫЙ ФТОРИРУЮЩИЙ ЛАК НОВОГО ТЫСЯЧЕЛЕТИЯ

## В.Ф.Посохова

• к.х.н., начальник центральной заводской лаборатории, ЗАО “ВладМиВа”  
Адрес: 308023, Белгород, ул. Студенческая, 19  
Тел.: 8 (4722) 34-56-85, доб. 134  
E-mail: posohova\_vera@mail.ru

## В.В.Чуев

• к.м.н., ассистент кафедры стоматологии, БелГУ, главный врач Стоматологического Центра “ВладМиВа”  
Адрес: 308023, Белгород, ул. 308023, Белгород, ул. Садовая, д. 118  
Тел.: 8 (4722) 31-35-00  
E-mail: stomat@vladmiva.ru

## А.А.Бузов

• к.т.н., технический директор, ЗАО “ВладМиВа”  
Адрес: 308023, Белгород, ул. Студенческая, 19  
Тел.: 8 (4722) 34-56-85, доб. 115  
E-mail: buzov@mail.ru

## А.И.Четверикова

• лаборант кафедры “Медико-технических систем”, БелГУ  
Адрес: 308023, Белгород, ул. Студенческая, д.19  
Тел.: 8(4722) 34-56-85, доб.120  
E-mail: chetverikova-ai@mail.ru

## С.Н.Гонтарев

• д.м.н., профессор, главный врач МУЗ “Детская стоматологическая поликлиника”  
Адрес: 308000, Белгород, пр. Славы, д. 53  
Тел.: 8(4722) 27-15-50  
E-mail: detstom31@yandex.ru

## В.П.Чуев

• д.т.н., профессор, генеральный директор, ЗАО “ВладМиВа”  
Адрес: 308023, Белгород, ул. Студенческая, 19  
Тел.: 8 (4722) 34-56-85  
E-mail: chuev@vladmiva.ru

Ткань зуба — природный композитный материал с низким содержанием органических и высоким содержанием минеральных компонентов, состоящий из игловидных кристаллов гидроксилapatита  $[Ca_5(PO_4)_3(OH)]$  диаметром около 30 нм. Как и в костной ткани, минеральные компоненты зуба отвечают за его механическую прочность. Однако ни эмаль, ни дентин не способны самостоятельно восстанавливаться после повреждения (кариес, стираемость и т. д.), поскольку эмаль не содержит клеток, а аппозиция дентина может происходить только на поверхности пульпы.

В твёрдых тканях зуба постоянно происходят процессы деминерализации и реминерализации. Деминерализация происходит в результате потери ионов кальция и фосфат-ионов из структуры зуба. Механизм естественной реминерализации в полости рта осуществляется за счет фосфат-ионов и ионов кальция, находящихся в слюне [1].

Чтобы понять все эти процессы, рассмотрим структуру эмали зуба. Эмаль зуба состоит из плотно упакованных кристаллических призм, состоящих на 97% из ионов кальция и фосфат-ионов. Каждая призма состоит из сотен кристаллов, располагающихся в определённой последовательности и представляющих различные по структуре классы апатитов. Кристаллы апатитов имеют различную растворимость, причем наименее растворимым является гидроксилapatит. При pH=7,0 слюна является источником ионов кальция и фосфат-ионов для эмали зубов. Процесс реминерализации начинает замедляться при понижении уровня pH в полости рта и практически прекращается при критическом уровне pH=5,0-5,5 (для эмали) и pH=6,8 (для дентина). Эмалевые призмы начинают повреждаться и в дальнейшем разрушаться в результате деминерализации. Поверхность зуба становится менее плотной, в результате чего возникает локальный кариозный дефект. Расстояние от границы дефекта до дентинных канальцев уменьшается, поэтому любое гидродинамическое воздействие, изменяющее внутриканальцевое давление, вызывает изменение скорости тока зубной жидкости в дентинных канальцах, что в свою очередь меха-

нически раздражает нервные окончания волокон, вызывая боль. Далее происходит обезвоживание дентинных канальцев и незащищенные нервные окончания реагируют резким проявлением боли на любые внешние раздражающие факторы (температурные, химические и механические), что соответствует гидродинамической теории М. Бранstroma — возникновение повышенной чувствительности зубов. Восстановление внутриканальцевого давления (при закрытии дентинных канальцев) приводит к быстрому устранению болевой чувствительности. Более сложен механизм проявления болевой чувствительности, возникающий за счет микротрещин эмали [2].

Для решения вышеизложенной проблемы применяют “регенеративный” подход, который заключается в создании и использовании материалов на основе фосфатов кальция (например, гидроксилapatита), стимулирующих восстановление тканей зуба и обладающих высокой проникающей способностью. Важен не только химический состав, но и структура кристаллов гидроксилapatита, поскольку это определяет отклик организма на чужеродный материал. Добиться этого очень сложно, тем более в промышленных масштабах. Тем не менее, химическое и структурное соответствие биоматериала тканей зуба — один из основных принципов в этой области. С этой точки зрения идеально вещество, во всём подобное костному биоматериалу зуба. Наиболее приемлемым для этих целей является использование спиртового коллоидного раствора наногидроксилapatита, кристаллы которого не имеют определённой пространственной ориентации, сравнимы по размеру, микроморфологии, химическому составу и структуре естественной эмали и дентина зуба (рис. 1).

На основе наногидроксилapatита в виде спиртового коллоида, легко осаждаемого в участках дефектов эмали зуба, разработан и выпускается на предприятии ЗАО ОЭЗ “ВладМиВа” лечебно-профилактический лак “Нанофлюор”, с заданной биоактивностью. Данный материал содержит несколько активных компонентов, количество которых сбалансировано для достижения максималь-


**Резюме.** В статье изложены основы процессов деминерализации и реминерализации твердых тканей зуба. Рассмотрена возможность применения регенеративного подхода в решении вопросов реминерализации тканей зуба с использованием биоактивного лечебно-профилактического лака “Нанофлюор”. Представлены данные сканирующей электронной микроскопии и клинические данные, подтверждающие эффективность предложенного препарата.

**Ключевые слова:** реминерализация тканей зуба, наногидроксилapatит, “Нанофлюор”, биоактивные материалы.

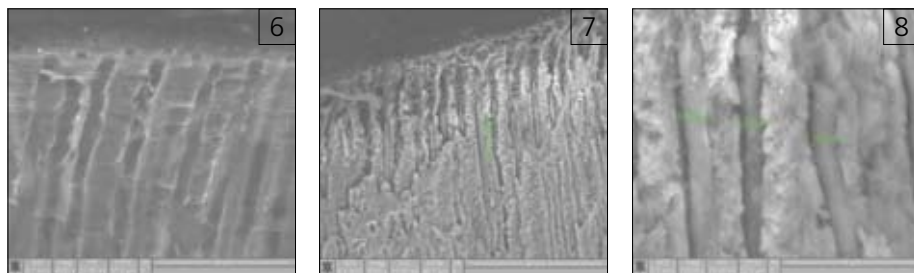
**“Nanofluor” — bioactive fluorinating varnish the new millennium.**

**Summary.** The article describes the process of demineralization and remineralization of dental hard tissues. The possibility of using the regenerative approach in addressing issues remineralization of dental tissue using a bioactive therapeutic and preventive varnish “Nanofluor”. The data of scanning electron microscopy and klinichskie data confirming the effectiveness of the proposed drug.

**Key words:** remineralization of dental tissues, nanogidroksilapatit, Nanofluor, bioactive materials.



■ Рис. 1. Светопольное изображение частиц наноразмерного гидроксилapatита, полученное при помощи просвечивающего электронного микроскопа JEM2100 фирмы JEOL  
■ Рис. 2. Изображение фрагмента зуба, покрытого лаком “Нанофлюор” (темная поверхность)  
■ Рис. 3. Увеличенное изображение фрагмента одной из трещин, покрытой лаком “Нанофлюор”  
■ Рис. 4. Скан поверхности шлифа зуба, выполненный на атомно-силовом микроскопе NTEGRA AURA  
■ Рис. 5. Скан поверхности шлифа зуба, предварительно покрытый лаком “Нанофлюор”, выполненный на атомно-силовом микроскопе NTEGRA AURA



■Рис. 6. Дентинные каналцы

■Рис. 7. Поперечный скол дентина, поверхность которого была предварительно обработана лаком «Нанофлюор» (Quanta 200 3D — электронно-ионный сканирующий микроскоп)

■Рис. 8. Участок поперечного «скола» дентина, поверхность которого была предварительно обработана лаком «Нанофлюор» (Quanta 200 3D — электронно-ионный сканирующий микроскоп)

ного противокариозного эффекта. Наноструктурный коллоидный гидросилапатит способствует восстановлению минеральной структуры эмали зуба, реминерализации дентина глубокой кариозной полости и нормализации функционального состояния пульпы зуба. Поверхность зуба, покрытая лаком, становится менее восприимчивой к температурным, химическим и механическим раздражителям. Чувствительность зубов заметно уменьшается в результате obturации дентинных каналцев. Кроме того, восстановленная эмаль лучше отражает белый свет, делая зубы яркими и блестящими, что очень важно для эстетического восприятия.

При исследовании методом сканирующей электронной микроскопии (растровый электронно-ионный сканирующий микроскоп Quanta 200 3D фирмы FEI) поверхности зуба, покрытой лаком «Нанофлюор», были получены результаты (рис. 2, 3), позволяющие подтвердить образование плотно зафиксированного слоя лака на всей исследуемой поверхности эмали зуба.

На рис. 4 изображен скан поверхности эмали. Ясно видно, что в области поверхности скана шлифа имеются микропоры, средний диаметр которых составляет 2 мкм. При нанесении лака на поверхность зуба (рис. 5) образуется плотный тонкий слой. Это способствует сцеплению с поверхностью зуба. С одной стороны, лак не скалывается, с другой — пациенты не чувствуют его как некое «инородное тело» на зубах. Вязкие лаки в противоположность этому образуют очень толстые слои с шероховатой поверхностью. Пациент при этом автоматически больше манипулирует языком, что ведёт к преждевременным сколам. Свойства хорошей текучести и смачиваемости являются преимуществом при лечении труднодоступных областей — фиссур, аппроксимальной области или шейки зуба.

Детализированный анализ проникающей способности лака в дентинные каналца зуба возможен при использовании сканирующей электронной микроскопии (SEM). Исследование проведено на удалённых по ортодонтическим показаниям постоянных премолярах верхней челюсти. Зубы до исследования хранились во влажной среде при температуре  $-4^{\circ}\text{C}$ . Исследуемые зубы отпрепарированы в пределах эмали и дентина: 1-я группа контрольная — поверхность дентина, после традиционной обработки полости, включая протравливание (рис. 6); 2-я группа зубов — поверхность дентина, после традиционной обработки полости, включая протравливание, в соответствии с инструкцией была обработана лаком и исследована на SEM (рис. 7, 8).

Исследование результативности применения фторсодержащего препарата на основе природных смол и нанодисперсного гидросилапатита «Нанофлюор» проведено на базе МУЗ «Детская стоматологическая поликлиника» (г. Белгород) в целомом комплексе лечения кариеса зубов у детей младшего дошкольного возраста 1-4 лет.

Было обследовано 212 детей в возрасте от 1 года до 4 лет, которым было проведено лечение кариозного поражения зубов в комплексе, вклю-

чающем профессиональную гигиену полости рта, санацию, запечатывание фиссур интактных моляров фторсодержащими герметиками, покрытие зубов фтористым лаком «Нанофлюор», применение фторсодержащих зубных паст, а также таблеток фторида натрия в дозировках в зависимости от возраста. Всех детей мы наблюдали в течение 3 лет. 2-3 раза в год проводили повторную обработку зубов фторсодержащим лаком «Нанофлюор» детям с I и II степенью активности — 4-6 раз в год. Из числа детей, регулярно выполняющих все рекомендованные процедуры и назначения, мы сформировали 1-ю группу в количестве 134 человек. Остальные дети в количестве 78 человек составили 2-ю группу, которой свойственно было нерегулярное посещение детского стоматолога и не выполнявшие назначения по применению комплекса фторсодержащих средств.

Интенсивность кариеса по КПУ в начале исследования в первой группе составляла у детей в возрастах: 1 год —  $4,28 \pm 0,64$ ; 2 года —  $6,42 \pm 0,62$ ; 3 года —  $7,44 \pm 0,82$ ; 4 года —  $7,24 \pm 0,98$ . Во второй группе соответственно интенсивность кариеса по КПУ составила: 1 год —  $5,4 \pm 0,98$ ; 2 года —  $6,6 \pm 0,62$ ; 3 года —  $7,62 \pm 0,58$ ; 4 года —  $5,02 \pm 1,22$ .

При обследовании детей ровно через год у детей 1-й группы прирост кариеса по КПУ полостей был небольшим: у двухлетних детей он составил  $0,54 \pm 0,16$ ; у трехлетних детей он был  $0,38 \pm 0,22$  и у четырехлетних детей —  $0,38 \pm 0,16$ . При этом мы отмечаем, что у детей в возрасте до одного года новых кариозных поражений не было выявлено. Количество детей, у которых произошло появление новых кариозных полостей, по возрастам соответственно составило: дети в возрасте 2 лет — 28,7%; в возрасте 3 лет — 12,4%; в возрасте 4 лет — 20,6%.

При обследовании детей второй, неблагоприятной, группы ежегодный прирост кариозных поражений молочных зубов имели 92% детей в возрасте до 1 года; двух лет — 78,2%; трех лет — 78,4%; четырех лет — 62,8%. При этом прирост кариеса по КПУ в среднем составил  $2,4 \pm 1,2$ ;  $2,84 \pm 0,78$ ;  $2,72 \pm 0,68$ ;  $1,38 \pm 0,38$  соответственно.

Необходимо также отметить, что при обследовании детей первой группы — вторичные кариозные поражения зубов встречались достоверно реже, чем во второй, неблагоприятной, группе.

Последующая динамика наблюдений детей на протяжении нескольких лет показала, что при формировании постоянного прикуса у детей первой группы кариозное поражение постоянных зубов составило всего 2,8%; во второй же группе кариес постоянных зубов был выявлен у 18,2% детей.

Учитывая вышеизложенное, наш опыт исследования достоверно показывает, что регулярное применение фторсодержащего препарата «Нанофлюор» в комплексе лечения кариозных поражений временного прикуса у детей 1-4 лет позволяет снизить прирост кариеса в 3-8 раз и предотвратить поражение кариесом постоянных зубов у детей 5-7 лет.

Кроме того, у пациентов, при лечении которых нами были использованы ортодонтические конструкции, препарат «Нанофлюор» назначался

в трех режимах, т.е. до начала лечения, во время него и в период, следующий за ортодонтическим лечением.

«Нанофлюор» наносили после снятия зубных отложений на очищенные от остатков зубного налета, промытые и высушенные поверхности всех зубов один раз в день в течение пяти дней на курс (режим) или 2-3-кратно с высушиванием каждого слоя в течение трех дней на курс (режим).

По итогам проведенной регистрации исследований, нами были получены следующие клинические результаты, явно свидетельствующие об улучшении состояния гигиены полости рта у детей, проходящих ортодонтическое лечение.

Так, достоверно снизился ИГ с 2,31 до 1,39 балла. Размеры имевшихся кариозных пятен уменьшились с 4,2 до 1,2 мм<sup>2</sup>. Интенсивность окрашивания кариозных пятен также снизилась с 48,4% до 10,4%. При всем этом прирост кариеса был незначительным и в разных возрастных группах составил всего около 0,1-0,2, тогда как в случаях без применения «Нанофлюора» в разных возрастных группах — от 2,8 до 3,8.

Следовательно, стоматологический фторирующий лак на основе природных смол и нанодисперсного гидросилапатита «Нанофлюор» целесообразно применять для глубокого фторирования и ускоренной реминерализации дентина и эмали при исходно низком или рискованном уровне гигиены полости рта, наличии значительной площади и интенсивности окрашивания очагов деминерализации тканей зуба. При этом, в случаях появления дополнительных очагов деминерализации тканей зуба при ортодонтическом лечении, использовали различные подходы, основанные на исследованиях фазности действия фтора. Так, в ближайшее после аппликации «Нанофлюора» время наблюдается резкое снижение растворимости эмали зуба. Непосредственно эта фаза (первая) совсем непродолжительна, и уже через несколько часов (2-3 часа) растворимость эмали начинает увеличиваться и к концу первого дня становится выше исходной величины на 15-20%. Это вторая фаза действия фторирующего лака. Впоследствии снова происходит стойкое снижение уровня изучаемого признака. Учитывая все это, был предложен следующий метод использования препарата: поверхность зубов обрабатываем зубной щеткой, очищаем ее от пелликулы, промываем и высушиваем. Затем на просушенную и обезжиренную поверхность с помощью брашика точно наносим фторирующий препарат в 2-3 слоя с тщательным высушиванием каждого слоя. Следующую чистку зубов проводят не раньше чем через 2-3 часа и не позднее чем через сутки после аппликации препарата. В последующие сутки пациенты под контролем родителей самостоятельно обрабатывают зубы «Нанофлюором».

Предложенный метод профилактики кариеса зубов у детей при ортодонтическом лечении с использованием «Нанофлюора» показал, что содержащийся в нем аминоксид фторид натрия повышает резистентность зубов к воздействию кислот, что предупреждает развитие кариеса.

Природная смола из препарата, обладающая антисептическими и бактерицидными свойствами, образует тонкую прочную пленку; нанодисперсный коллоидный гидросилапатит восстанавливает минеральную структуру эмали, реминерализует дентин и нормализует функциональное состояние пульпы зуба, а хлорбутанол, также входящий в состав «Нанофлюора», оказывает умеренно отвлекающее, противовоспалительное и антисептическое действие.

Клиническое использование лака «Нанофлюор» не представляет трудностей. Лак прост в применении. Его аппликация можно проводить и в домашних условиях.

#### ЛИТЕРАТУРА:

1. Эльмар Х., Йоахим К., Томас А. Терапевтическая стоматология / Под ред. проф. А.М.Политун, проф. А.И.Смоляр. Пер. с нем. - Львов: ГалДент, - 1999. - 409 с.
2. Федоров Ю.А. Клиника и лечение гиперестезии твердых тканей зуба. - Л.: Медицина, 1970.