



УДК 616.314-77

DOI 10.52575/2687-0940-2022-45-1-95-104

Оценка эффективности применения оригинальной конструкции формирующего пластиночного зубного протеза в комплексной реабилитации пациента после резекции нижней челюсти

Гуськов А.В., Олейников А.А., Машутин С.А., Магомадова А.У., Журавлев А.Н.

Рязанский государственный медицинский университет имени академика И.П. Павлова,
Россия, 390026, г. Рязань, ул. Высоковольтная, д. 9
E-mail: bandera4994@gmail.com

Аннотация. Цель исследования: представить вариант этапа ортопедического лечения с использованием оригинальной конструкции комбинированного формирующего пластиночного протеза на примере клинического случая лечения пациента с приобретенным дефектом нижней челюсти, восстановленным с помощью метода эндопротезирования. На этапе ортопедической реабилитации пациента был изготовлен комбинированный съемный пластиночный формирующий протез для проведения подготовки к постоянному протезированию. Конструктивные особенности протеза заключались в комбинации акрилового базиса протеза с безмономерной пластмассой и создании эластичной подкладки из пропеновой кислоты горячей полимеризации. С применением данного протеза была проведена ортопедическая реабилитация пациента на базе стоматологической поликлиники ФГБОУ ВО РязГМУ Минздрава России. Для формирования результатов исследования был проведен анализ эффективности ортопедического лечения с применением разработанной протезной конструкции на основании объективной оценки состояния тканей протезного ложа, оценки микроциркуляции и жевательной эффективности. Исследование показало успешность ортопедического лечения по объективным признакам благодаря использованию разработанного протеза. Были достигнуты оптимальные параметры микроциркуляции в области замещенного дефекта челюсти, степень восстановления жевательной эффективности составила 64 %. Проведенный этап ортопедического лечения важен для успешности дальнейшего постоянного протезирования, а также может являться методом выбора для ортопедического замещения приобретенных дефектов челюстей.

Ключевые слова: приобретенный дефект челюсти, формирующие ортопедические протезы, протезирование после хирургических вмешательств, жевательная эффективность, микроциркуляция слизистой оболочки рта

Для цитирования: Гуськов А.В., Олейников А.А., Машутин С.А., Магомадова А.У., Журавлев А.Н. 2022. Оценка эффективности применения оригинальной конструкции формирующего пластиночного зубного протеза в комплексной реабилитации пациента после резекции нижней челюсти. Актуальные проблемы медицины. 45 (1): 95–104. DOI: 10.52575/2687-0940-2022-45-1-95-104

Evaluation of the use efficiency in the forming plate removable denture of the original design in the complex rehabilitation of a patient after resection of the lower jaw

Aleksandr V. Guskov, Aleksandr A. Oleinikov, Sergey A. Mashutin,

Alina U. Magomadova, Aleksandr N. Zhuravlev

Ryazan State Medical University,
9 Vysokovol'tnaya St., Ryazan 390026, Russia
E-mail: bandera4994@gmail.com

Abstract. Research objective is to present a variant of the process of orthopedic treatment using the original design of the combined forming lamellar prosthesis with help of a clinical treating a patient with an acquired



mandibular defect case restored using the endoprosthetics method. While a patient was rehabilitated orthopedically we prepared combined removable plate forming prosthesis for process of permanent prosthetics. Constructional features were combination of the acrylic base of the prosthesis with monomer-free plastic and the creation of an elastic lining from hot polymerization propenoic acid. The patient was rehabilitated in orthopedic way in the dental clinic of Ryazan State Medical University. We analyzed efficiency of orthopedic treatment using the developed prosthetic design. We based on an objective evaluation of the tissues condition of the prosthetic bed and evaluation of microcirculation and chewing efficiency. We have found this orthopedic cure was successful due to using designed prosthesis. The degree of recovery of chewing efficiency was 64 %. We achieved optimal parameters of microcirculation in the area of the replaced jaw defect. This orthopedic curing is important for further successful permanent prosthetics. And it is possible method of orthopedic replacement of acquired jaw defects.

Keywords: acquired jaw defect, forming orthopedic prostheses, prosthetics after surgical interventions, chewing effectiveness, microcirculation of oral mucosa

For citation: Guskov A.V., Oleinikov A.A., Mashutin S.A., Magomadova A.U., Zhuravlev A.N. 2022. Evaluation of the use efficiency in the forming plate removable denture of the original design in the complex rehabilitation of a patient after resection of the lower jaw. Challenges in Modern Medicine. 45 (1): 95–104 (in Russian). DOI: 10.52575/2687-0940-2022-45-1-95-104

Введение

Оперативные вмешательства в челюстно-лицевой области, в частности резекции нижней челюсти, неизбежно приводят к появлению обширных послеоперационных дефектов, сопровождающихся утратой большого объема тканей [Тесевич, Горбачев, 2018]. Процессы репарации после массивного повреждения тканей могут существенно затрудняться из-за обширной морфологической и функциональной перестройки сложноорганизованных анатомических структур дна полости рта, височно-нижнечелюстного сустава, зон прикрепления крупных жевательных мышц [Григорова, 2016; Chhabra et al., 2017]. Таким образом, после обширных хирургических вмешательств при отсутствии противопоказаний необходима первичная хирургическая реабилитация, представляющая собой реконструкцию ключевых анатомических участков челюстей, нередко с задействованием эндопротезов или костных аутотрансплантатов [Сысолятин и др., 2020]. После первичного хирургического ведения операционной раны и реконструктивных вмешательств важна дальнейшая ортопедическая реабилитация, которая может заключаться в использовании методик съемного и несъемного протезирования [Митин и др., 2019]. Однако в сложных клинических случаях, связанных с онкологическим или иммунодефицитным статусом, полноценная реализация плана лечения с применением ряда ортопедических конструкций и некоторых хирургических реабилитационных мер затруднительна [Ганжа и др., 2018]. При наличии обширных послеоперационных дефектов присутствует острая необходимость в формировании мягких тканей протезного ложа с использованием двухэтапной методики протезирования. При данном подходе на первом этапе применяются формирующие протезы с регулируемой передачей жевательного давления [Гилязетдинов и др., 2017]. Это позволяет создать оптимальный рельеф для будущих постоянных конструкций путем скорейшего формирования буферных и функциональных опорных зон, изоляции раневой или эпителизирующейся поверхности от раздражающих факторов [Шумский и др., 2017], нередко приводящих к редукции мягких тканей и атрофии подлежащей костной основы [Nilanonth et al., 2017]. Данный вид протезов имеет преимущества, заключающиеся в скорости изготовления, что позволяет в краткие сроки восстановить базовые физиологические функции организма и тем самым повысить качество жизни пациента [Митин и др., 2019], а также в относительной технической простоте конструкции протеза, позволяющей совмещать различные полимерные стоматологические материалы для достижения большей клинической эффективности.

Технологические свойства традиционных акриловых материалов для формирующих съемных протезов обеспечивают значительную функциональность в плане введения в их со-

став других полимерных материалов [Гуськов и др., 2021]. Так, возможны комбинации жесткой акриловой пластмассы с эластичными полимерными материалами, а также с безмономерными пластмассами [Полонейчик, 2015]. Комбинирование различных по физическим свойствам материалов придает ортопедическим конструкциям более высокие функциональные качества [Tobita, 2019], которые выражаются в регулируемом распределении жевательного давления, благоприятно сказывающемся на формировании оптимального рельефа протезного ложа после обширных хирургических вмешательств. Это также позволяет улучшить биофизические, конструкционные и эксплуатационные характеристики зубных протезов.

Цель. На примере клинического случая комплексного лечения пациента с приобретенным дефектом нижней челюсти представить вариант этапа ортопедической реабилитации с использованием оригинальной конструкции комбинированного формирующего пластиночного протеза с оценкой его эффективности.

Материалы и методы

На кафедру ортопедической стоматологии и ортодонтии ФГБОУ ВО РязГМУ Минздрава России обратился пациент: мужчина 44 лет после перенесенной хирургической резекции нижней челюсти справа с восстановлением дефекта челюсти эндопротезом. Диагноз: токсический остеонекроз и хронический остеомиелит нижней челюсти. Из анамнеза: проведена сегментарная резекция нижней челюсти справа без сохранения непрерывности кости с последующей установкой эндопротеза из никелида титана. Хирургический этап лечения проводился на базе клиники ЧЛХ МГМСУ с последующим наблюдением пациента на кафедре хирургической стоматологии и челюстно-лицевой хирургии с курсом ЛОР-болезней ФГБОУ ВО РязГМУ Минздрава России.

В ходе сбора анамнеза, проведенного объективного осмотра и КТ-исследования, на момент обращения пациенту было показано изготовление формирующего съемного пластиночного протеза для проведения подготовки к постоянной ортопедической реабилитации.

Объективно в полости рта отмечался дефект нижней челюсти справа в области альвеолярной части, восстановленный с помощью титанового эндопротеза, на нижней челюсти слева отмечался концевой дефект зубного ряда. По результатам КТ-исследования визуализировался эндопротез, восстанавливающий дефект нижней челюсти в области мышечкового отростка, угла челюсти справа и тела челюсти (рис. 1). Перед началом ортопедического лечения пациенту был установлен диагноз по МКБ-10 – K08.1, клинический диагноз – I класс по Кеннеди на нижней челюсти, состояние слизистой оболочки – 2 класс по Суппли.

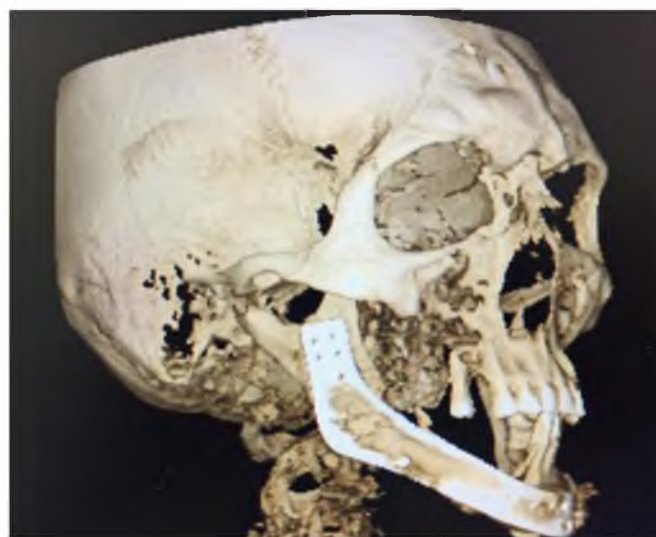


Рис. 1. Компьютерная томография черепа пациента
Fig. 1. Computed tomography of the patient's skull



В качестве формирующей конструкции был использован комбинированный частично-съёмный пластиночный формирующий протез (патент РФ №2758179 С1), который может применяться при ортопедической реабилитации пациентов после обширных хирургических вмешательств, пострезекционных дефектов нижней челюсти, а также в случаях сложных анатомических условий или значительной атрофии альвеолярного гребня. Конструкция протеза отличается комбинацией акрилового базиса протеза с безмономерной пластмассой «Vertex» и добавлением эластичной подкладки из пропеновой кислоты горячей полимеризации «GC Soft Liner» (рис. 2). Акриловая пластмасса основной части базиса обладает необходимой жесткостью для равномерного распределения жевательного давления. Замыкающие границы базиса протеза выполнены из безмономерной пластмассы, более эластичной, чем акриловая. Эластичная подкладка, располагающаяся с внутренней стороны базиса, прилегающего к слизистой оболочке протезного ложа, исключает сдавление истонченной или поврежденной слизистой оболочки в раневой области дефекта челюсти. Моделирование эластичной подкладки в виде специального резервуара обеспечивает возможность внесения ранозаживляющего лекарственного средства.



Рис. 2. Формирующий пластиночный протез
Fig. 2. Forming plate removable denture

Клинические этапы изготовления протеза состояли из получения анатомических оттисков челюстей, изготовления индивидуальной ложки, получения разгружающего функционального оттиска с нижней челюсти А-силиконовой оттискной массой высокой вязкости с контурированием и оформлением замыкающих границ будущего протеза и с учетом особенностей измененных анатомических условий протезирования. Также был изготовлен прикусной шаблон на жестком акриловом базисе для дальнейшей регистрации центрального соотношения челюстей. После этого восковая конструкция протеза примерялась в полости рта для проверки окклюзионных взаимоотношений.

Заключительные этапы изготовления комбинированного протеза были проведены поэтапно: на первом этапе был создан полноценный базис протеза из акриловой пластмассы с искусственными зубами. Протез в таком виде припасовывался в полости рта с проверкой прилегания по границам протезного ложа и области установленного эндопротеза, восстанавливающего альвеолярный гребень нижней челюсти, после чего на втором этапе замыкающие границы базиса в области функционального края были редуцированы и подготовлены к получению повторного функционального оттиска. Далее замыкающие границы были воссозданы с применением термопластичного материала «Vertex». На третьем этапе была создана эластичная подкладка с резервуаром в области наиболее истонченных участков слизистой оболочки протезного ложа.

После изготовления формирующего протеза была проведена ортопедическая реабилитация пациента. Для оценки эффективности протезной конструкции были сформированы следующие критерии:

- учет количества корректировок протеза;
- визуально-пальпаторная оценка слизистой оболочки протезного ложа;
- оценка микроциркуляции в области протезного ложа с помощью лазерной доплеровской флоуметрии (ЛДФ);
- оценка эффективности жевательной функции по методике В.Н. Трезубова [Митин и др., 2016].

ЛДФ проводили с помощью лазерного анализатора тканевого кровотока ЛАКК-ОП (НПП «Лазма», Россия). При помощи ЛДФ-метрии в зондируемом участке слизистой оболочки полости рта проводилась регистрация изменения потока капиллярного кровотока в единицу времени, что позволяло оценить уровень перфузии мягких тканей кровью, выражающийся в параметре микроциркуляции (ПМ). Запись ЛДФ-граммы проводилась посредством позиционирования рабочей части световода на слизистой оболочке через отверстие в накладываемой на челюсть каппе и длилась от 30 до 60 секунд. Далее осуществлялся автоматический расчет по следующей общепринятой формуле: $ПМ = \text{константа} \times \text{число эритроцитов} \times \text{средняя скорость движения эритроцитов}$ [Todea et al., 2016].

Наблюдение за ходом ортопедического лечения проводилось на контрольных визитах пациента в следующие сроки: на 3, 10, 30 сутки от наложения протеза в полость рта.

Результаты и их обсуждение

В ходе исследования были получены результаты, отображающие эффективность разработанной для ортопедической реабилитации пациента протезной конструкции. Данные объективной оценки состояния мягких тканей протезного ложа представлены в таблице. Особое внимание было обращено на качество формирования мягких тканей протезного ложа. В течение 30 дней использования протеза пациент являлся на коррекции 3 раза вне назначенных контрольных визитов. При проведении коррекции протеза были отмечены незначительные повреждения слизистой оболочки протезного ложа, не несущие серьезных последствий для послеоперационной зоны [Шхагапсоева и др., 2017].

Таблица
Table

Результаты наблюдений за выраженностью объективных признаков ранозаживления протезного ложа в динамике
The results of observations on the severity of objective signs of the wound healing of the prosthetic bed in dynamics

Объективные показатели состояния протезного ложа (выраженность признаков по шкале от – до +++)	Дни наблюдений		
	3 сутки	10 сутки	30 сутки
Отечность	+++	+	–
Гиперемия	++	+	–
Болезненность	+	–	–
Эластичность	+	+	+
Подвижность	++	+	+

На 3 сутки использования протеза отмечалась значительная отечность, умеренная гиперемия и подвижность слизистой оболочки протезного ложа, а также незначительная болезненность и напряженность тканей.

На 10 сутки выраженность показателей воспалительного состояния протезного ложа значительно снизилась, регистрировалась умеренная отечность, гиперемия, эластичность и подвижность тканей протезного ложа.



На 30 сутки использования протеза наблюдалась редукция признаков воспаления: отсутствие отечности, гиперемии и болезненности. Сохранялась незначительная эластичность и подвижность слизистой оболочки протезного ложа.

Было проведено сравнение особенностей микроциркуляции в мягких тканях протезного ложа в области реконструкции дефекта челюсти и со стороны челюсти с концевым дефектом (интактная слизистая оболочка) как фактора скорости восстановления и регенерации тканей, а также процессов неоангиогенеза в области хирургически травмированных зон. Согласно полученным в ходе ЛДФ-метрии результатам, представленным на рис. 3, в начальном восстановительном периоде отмечался перемежающийся показатель гемодинамики, который указывал на микроциркуляторные сдвиги в области изменяющейся метаболической картины острого воспаления. К 10 дню наблюдений показатель был стабилизирован вследствие уменьшения функционального давления на мягкие ткани за счет модифицированного базиса протеза и своевременной его коррекции. Дальнейшему подъему ПМ способствовал нарастающий процесс ангиогенеза и, как следствие, возобновление усиленного кровотока, что свидетельствует об эффективности восстановления микроциркуляции в области ранозаживления. Параметр микроциркуляции по данным ЛДФ к 30 дню наблюдений составил 18,2. Разница ПМ мягких тканей между исследуемой областью с постоперационным дефектом челюсти и областью с концевым дефектом зубного ряда (интактная слизистая оболочка) составила 2 единицы, что свидетельствует об отсутствии значимой разницы в динамике микроциркуляции. Показатели микроциркуляции сравнивали с показателями физиологических норм [Кречина и др., 2016; Kouadio et al., 2017].

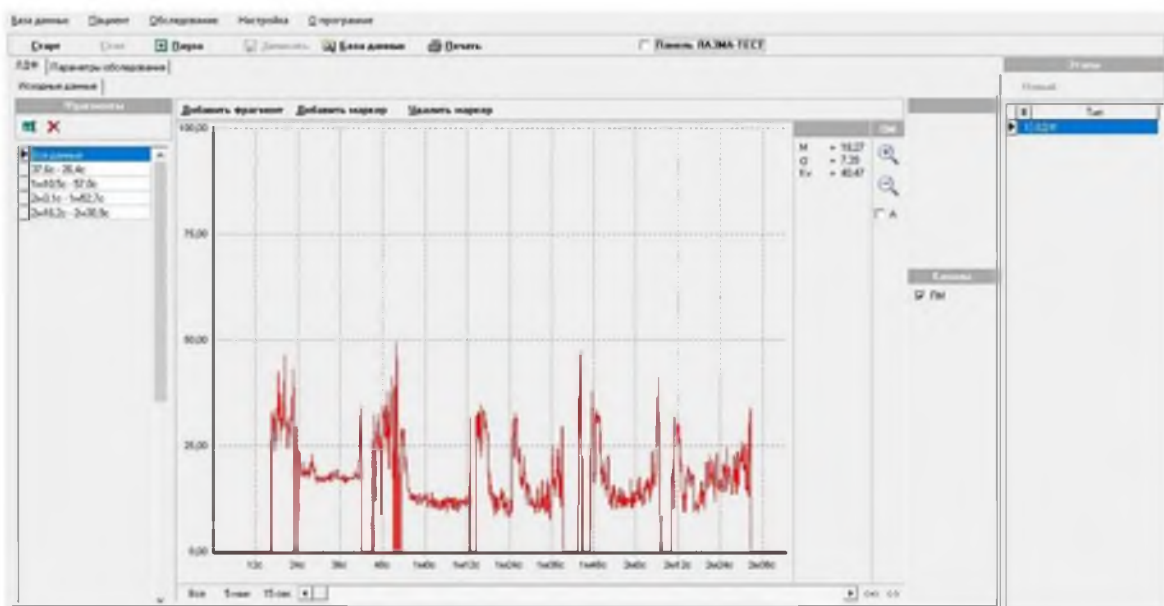


Рис. 3. Динамика лазерной доплеровской флоуметрии
Fig. 3. Dynamics of laser doppler flowmetry

По результатам ЛДФ, к финальному этапу наблюдений показатель микроциркуляции соответствовал нормальным физиологическим значениям.

Также была оценена жевательная эффективность по методике В.Н. Трезубова как один из важных факторов реабилитации зубочелюстной системы [Гуйтер и др., 2019]. Данная методика позволяла индивидуализировать результаты с учетом возраста и состояния зубных рядов. По результатам пробы эффективность жевания пациента составила 64 %, что является удовлетворительным показателем с учетом сложных условий функционирования формирующего протеза [Sevbitov et al., 2020].

Объективно оценивалась сформированность протезного ложа, были отмечены некоторые рубцовые изменения края дефекта челюсти с тенденцией к реорганизации. Поверхность слизистой оболочки протезного ложа гладкая, без отечности и рыхлости. Достижение оптимизации формирующего эффекта и стимуляции регенерации подлежащих мягких тканей в области дефекта челюсти осуществлялось благодаря плотной физической адгезии протеза к слизистой оболочке вокруг послеоперационной области. Посредством этого создавалось отрицательное давление, усиливалось лимфо- и кровообращение, что позволяло сформировать благоприятные условия для дальнейшей репарации.

Выводы

Исходя из результатов проведенной реабилитации пациента установлена эффективность разработанного протокола ортопедического лечения с применением комбинированной конструкции формирующего протеза. Выявлен ряд преимуществ комбинированного протеза. Так, дифференцированный комбинированный базис протеза позволяет эффективно осуществлять протезирование в случае неблагоприятных анатомо-топографических условий со стороны тканей протезного ложа. Это достигается тем, что эластичная подкладка смягчает давление жесткого базиса протеза на мягкие ткани, способствует улучшению фиксации протеза за счет равномерного распределения функциональной нагрузки. Другими немаловажными факторами в пользу выбора данной методики протезирования могут являться возможность протезирования в значительно более ранние сроки после оперативного вмешательства, а также эффект формирования мягких тканей протезного ложа для будущей постоянной протезной конструкции без существенной травматизации истонченной или несформированной эпителиальной выстилки.

После завершения основного этапа лечения пациент находится на диспансерном наблюдении, продолжается процесс формирования слизистой оболочки протезного ложа. Для дальнейшего постоянного протезирования планируется создание трехмерной модели будущего протеза с последующей 3D-печатью базиса протезной конструкции в целях повышения точности и качества ортопедического лечения при сложных клинических и анатомо-морфологических условиях.

Этап ортопедического лечения, представленный в данном исследовании, важен для успешности постоянного протезирования, а также может являться методом выбора в случае длительного формирования оптимальных свойств протезного ложа и достижения максимально возможных благоприятных условий восстановления приобретенных дефектов челюстей.

Список литературы

- Ганжа И.Р., Ахмадиева Е.О. 2018. Новый алгоритм ведения послеоперационных ран полости рта в зависимости от типа заживления. *Здоровье и образование в 21 веке*, 20 (12): 65–69.
- Гилязетдинов Р.Л., Воробьева М.В., Матыцина Т.В. 2017. Особенности ортопедического лечения пациентов с приобретенными дефектами верхней челюсти. *Евразийский союз ученых*, 10–1 (43): 25–26.
- Григорова А.А. 2016. Повреждения и воспалительные заболевания челюстно-лицевой области: динамика нейрорефлекторных и церебральных гемодинамических реакций на этапах лечения и реабилитации. *Вестник Алматинского государственного института усовершенствования врачей*, (1): 22–27.
- Гуйтер О.С., Митин Н.Е., Олейников А.А., Маничкина А.Р., Сердцева М.С. 2019. Жевательная эффективность у пациентов с обширными приобретенными дефектами верхней челюсти после ортопедической реабилитации. *Стоматология*, 98 (4): 80–83.
- Гуськов А.В., Калиновский С.И., Олейников А.А., Кожевникова М.С. 2021. Современные подходы к реабилитации пациентов с использованием съемных пластиночных зубных протезов. *Наука молодых*, 9 (4): 631–646.



- Кречина Е.К., Зорина О.А., Молчанов А.М., Шилов А.М. 2016. Нарушение микроциркуляции в тканях пародонта у пациентов с хроническим генерализованным пародонтитом в сочетании с метаболическим синдромом. *Стоматология*, 95 (1): 27–30.
- Митин Н.Е., Васильева Т.А., Васильев Е.В. 2016. Методика определения жевательной эффективности с применением оригинальной компьютерной программы на основе методов анализа многомерных данных. *Российский медико-биологический вестник имени академика И.П. Павлова*, 24 (1): 129–133.
- Митин Н.Е., Захарова И.В., Перминов Е.С., Калиновский С.И. 2019. Исследование влияния имедиат-протезов с амортизирующей промежуточной частью на репарацию костной ткани в постэкстракционный период и остеоинтеграцию имплантатов в области резцов верхней челюсти. *Клиническая стоматология*, 2 (90): 80–82.
- Митин Н.Е., Перминов Е.С., Калиновский С.И., Чекренева Е.Е. 2019. Исследование качества жизни стоматологических больных, использующих имедиат-протезы в период после экстракции зуба до проведения имплантации. *Вестник Авиценны*, 21 (4): 625–631.
- Полонейчик Н.М. 2015. Изготовление съемных зубных протезов с двухслойным базисом. *Современная стоматология*, 2 (61): 84–87.
- Сысолятин П.Г., Сысолятин С.П., Панин И.А., Кожевниев А.М., Цаюков Ю.В., Елизарьева Н.Л. 2020. Опыт хирургического лечения доброкачественных опухолей и диспластических процессов нижней челюсти методом реплантации резецированной кости, подвергнутой замораживанию. *Сибирский научный медицинский журнал*, 40 (1): 60–66.
- Тесевич Л.И., Горбачев Ф.А. 2018. Клинический опыт и хирургические аспекты пластического устранения костных дефектов с нарушением непрерывности нижней челюсти с использованием невааскуляризованных аутотрансплантатов из гребня подвздошной кости. *Современная стоматология*, (1): 25–33.
- Шумский А.В., Меленберг Т.В., Ермолович Д.В. 2017. Ортопедическая реабилитация при субтотальной резекции верхней челюсти (клинический пример). *Вестник медицинского института «РЕАВИЗ»*, 6 (30): 142–149.
- Шагапсоева К.А., Шогенова Ж.Л., Карданова С.Ю. 2017. Состояние слизистой оболочки полости рта у лиц, пользующихся съемными протезами. *Успехи современной науки*, 2 (12): 27–30.
- Chhabra S., Chhabra N., Kaur A., Gupta N. 2017. Wound Healing Concepts in Clinical Practice of OMFS. *Journal of Maxillofacial and Oral Surgery*, 16 (4): 403–423.
- Kouadio A.A., Jordana F., Koffi N.J., Le Bars P., Soueidan A. 2018. The use of laser Doppler flowmetry to evaluate oral soft tissue blood flow in humans: A review. *Archives of Oral Biology*, 86: 58–71.
- Nilanonth S., Shakya P., Chotprasert N., Srithavaj T. 2017. Combination prosthetic design providing a superior retention for mid-facial defect rehabilitation: A Case Report. *Journal of Clinical and Experimental Dentistry*, 9 (4): 590–594.
- Sevbitov A., Mitin N., Kuznetsova M., Dorofeev A., Ershov K. 2020. A new modification of the dental prosthesis in the postoperative restoration of chewing function. *Opcion*, (26): 864–875.
- Tobita H. 2019. Universal Relationships in Hyperbranched Polymer Architecture for Batch and Continuous Step Growth Polymerization of AB₂-Type Monomers. *Processes*, 7 (4): 220.
- Todea C., Canjau S., Miron M., Vitez B., Noditi G. 2016. Laser Doppler Flowmetry Evaluation of the Microcirculation in Dentistry. In: *Microcirculation Revisited – From Molecules to Clinical Practice*. London, IntechOpen: 203–229.

References

- Ganzha I.R., Axmadieva E.O. 2018. Novy`j algoritm vedeniya posleoperacionny`x ran polosti rta v zavisimosti ot tipa zazhivleniya [The new algorithm of soft tissue wounds management depending on the type of healing]. *Zdorov`e i obrazovanie v 21 veke*, 20 (12): 65–69.
- Gilyazetdinov R.L., Vorob`eva M.V., Maty`cina T.V. 2017. Osobennosti ortopedicheskogo lecheniya pacientov s priobretenny`mi defektami verxnej chelyusti [Features of orthopedic treatment of patients with acquired defects of the upper jaw]. *EvrAzijskij soyuz ucheny`x*, 10–1 (43): 25–26.
- Grigorova A.A. 2016. Povrezhdeniya i vospalitel`ny`e zabolevaniya chelyustno-licevoj oblasti: dinamika nejroreflektorny`x i cerebral`ny`x gemodinamicheskix reakcij na e`tapax lecheniya i rehabilitacii [Damages and inflammatory diseases of maxillofacial area: dynamics of neurj and reflex and

- cerebral haemo dynamic reactions at stages of treatment and rehabilitation]. *Vestnik Almatinskogo gosudarstvennogo instituta usovershenstvovaniya vrachej*, (1): 22–27.
- Gujter O.S., Mitin N.E., Olejnikov A.A., Manichkina A.R., Serdceva M.S. 2019. Zhevatel'naya e'ffektivnost' u pacientov s obshirny'mi priobretenny'mi defektami verxnej chelyusti posle ortopedicheskoj rehabilitacii [Research of chewing efficiency in patients with extensive acquired defects of the upper jaw after resections of nasopharyngeal zone tumors and various terms of orthopedic rehabilitation]. *Stomatologiya*, 98 (4): 80–83.
- Gus'kov A.V., Kalinovskij S.I., Olejnikov A.A., Kozhevnikova M.S. 2021. Sovremennyy'e podhody' k rehabilitacii pacientov s ispol'zovaniem s'emny'x plastinchny'x zubny'x protezov [Modern approaches to rehabilitation of patients using removable laminar dentures.]. *Nauka molody'x*, 9 (4): 631–646.
- Krechina E.K., Zorina O.A., Molchanov A.M., Shilov A.M. 2016. Narushenie mikrocirkulyacii v tkanyax parodonta u pacientov s xronicheskim generalizovanny'm parodontitom v sochetanii s metabolicheskim sindromom [Microcirculation impairment in periodontal tissues in patients with chronic generalized periodontitis combined with metabolic syndrome]. *Stomatologiya*, 95 (1): 27–30.
- Mitin N.E., Vasil'eva T.A., Vasil'ev E.V. 2016. Metodika opredeleniya zhevatel'noj e'ffektivnosti s primeneniem original'noj komp'yuternoj programmy' na osnove metodov analiza mnogomerny'x danny'x [The chewing efficiency determining method based on application of original computer program using multivariate data analysis]. *Rossijskij mediko-biologicheskij vestnik imeni akademika I.P. Pavlova*, 24 (1): 129–133.
- Mitin N.E., Zaxarova I.V., Perminov E.S., Kalinovskij S.I. 2019. Issledovanie vliyaniya imediat-protezov s amortiziruyushhej promezhutochnoj chast'yu na reparaciyu kostnoj tkani v poste'kstrakcionny'j period i osteointegraciyu implantatov v oblasti rezczov verxnej chelyusti [Investigation of the effect of immediate dentures with a shock absorbing intermediate part on bone tissue repair during the post-extraction period and osseointegration of implants in the area of the upper jaw incisors]. *Klinicheskaya stomatologiya*, 2 (90): 80–82.
- Mitin N.E., Perminov E.S., Kalinovskij S.I., Chekreneva E.E. 2019. Issledovanie kachestva zhizni stomatologicheskix bol'ny'x, ispol'zuyushhix imediat-protezy' v period posle e'kstracii zuba do provedeniya implantacii [Study of quality of life of dental patients using immediate prostheses in the post-extraction period before implantation.]. *Vestnik Avicenny'*, 21 (4): 625–631.
- Polonejchik N.M. 2015. Izgotovlenie s'emny'x zubny'x protezov s dvuxslojny'm bazisom [Removable two-ply bases dental prosthesis production]. *Sovremennaya stomatologiya*, 2 (61): 84–87.
- Sy'solyatin P.G., Sy'solyatin S.P., Panin I.A., Kozhevnieov A.M., Czayukov Yu.V., Elizar'eva N.L. 2020. Opy't xirurgicheskogo lecheniya dobrokachestvenny'x opuxolej i displasticheskix processov nizhnej chelyusti metodom replantacii rezecirovannoj kosti, podvergnutoj zamorazhivaniyu [Experience of surgical treatment of benign tumors and dysplastic processes of the mandible by the method of replantation of the rectural bone, subjected to freezing]. *Sibirskij nauchny'j medicinskij zhurnal*, 40 (1): 60–66.
- Tesevich L.I., Gorbachev F.A. 2018. Klinicheskij opy't i xirurgicheskie aspekty' plasticheskogo ustraneniya kostny'x defektov s narusheniem neprery'vnosti nizhnej chelyusti s ispol'zovaniem nevaskulyarizovanny'x autotransplantatov iz grebnya podvzdoshnoj kosti [Clinical experience and surgical aspects of the mandibular continuity defects reconstruction using nonvascularized iliac bone grafts]. *Sovremennaya stomatologiya*, (1): 25–33.
- Shumskij A.V., Melenberg T.V., Ermolovich D.V. 2017. Ortopedicheskaya rehabilitaciya pri subtotal'noj rezekcii verxnej chelyusti (klinicheskij primer) [Orthopedic rehabilitation after maxillary subtotal resection (a case report)]. *Vestnik medicinskogo instituta «REAVIZ»*, 6 (30): 142–149.
- Shxagapsoeva K.A., Shogenova Zh.L., Kardanova S.Yu. 2017. Sostoyanie slizistoj obolochki polosti rta u licz, pol'zuyushhixsya s'emny'mi protezami [The condition of the mucous membrane of the oral cavity at the persons using removable artificial limbs]. *Uspexi sovremennoj nauki*, 2 (12): 27–30.
- Chhabra S., Chhabra N., Kaur A., Gupta N. 2017. Wound Healing Concepts in Clinical Practice of OMFS. *Journal of Maxillofacial and Oral Surgery*, 16 (4): 403–423.
- Kouadio A.A., Jordana F., Koffi N.J., Le Bars P., Soueidan A. 2018. The use of laser Doppler flowmetry to evaluate oral soft tissue blood flow in humans: A review. *Archives of Oral Biology*, 86: 58–71.



- Nilanonth S., Shakya P., Chotprasert N., Srithavaj T. 2017. Combination prosthetic design providing a superior retention for mid-facial defect rehabilitation: A Case Report. *Journal of Clinical and Experimental Dentistry*, 9 (4): 590–594.
- Sevbitov A., Mitin N., Kuznetsova M., Dorofeev A., Ershov K. 2020. A new modification of the dental prosthesis in the postoperative restoration of chewing function. *Opcion*, (26): 864–875.
- Tobita H. 2019. Universal Relationships in Hyperbranched Polymer Architecture for Batch and Continuous Step Growth Polymerization of AB₂-Type Monomers. *Processes*, 7 (4): 220.
- Todea C., Canjau S., Miron M., Vitez B., Noditi G. 2016. Laser Doppler Flowmetry Evaluation of the Microcirculation in Dentistry. In: *Microcirculation Revisited – From Molecules to Clinical Practice*. London, IntechOpen: 203–229.

Конфликт интересов: о потенциальном конфликте интересов не сообщалось.

Conflict of interest: no potential conflict of interest related to this article was reported.

ИНФОРМАЦИЯ ОБ АВТОРАХ

INFORMATION ABOUT THE AUTHORS

Гуськов Александр Викторович, кандидат медицинских наук, доцент, заведующий кафедрой ортопедической стоматологии и ортодонтии, Рязанский государственный медицинский университет имени академика И.П. Павлова, г. Рязань, Россия

Aleksandr V. Guskov, PhD, associate professor, Head of the Department of Orthopedic Dentistry and Orthodontics, Ryazan State Medical University, Ryazan, Russia

Олейников Александр Александрович, ассистент кафедры ортопедической стоматологии и ортодонтии, Рязанский государственный медицинский университет имени академика И.П. Павлова, г. Рязань, Россия

Aleksandr A. Oleinikov, Assistant Professor of the Department of Orthopedic Dentistry and Orthodontics, Ryazan State Medical University, Ryazan, Russia

Машутин Сергей Александрович, очный аспирант 2 года обучения, Рязанский государственный медицинский университет имени академика И.П. Павлова, г. Рязань, Россия

Sergey A. Mashutin, second year postgraduate student, Ryazan State Medical University, Ryazan, Russia

Магомадова Алина Умаровна, студентка 5 курса стоматологического факультета, Рязанский государственный медицинский университет имени академика И.П. Павлова, г. Рязань, Россия

Alina U. Magomadova, 5th year student of the faculty of Dentistry, Ryazan State Medical University, Ryazan, Russia

Журавлёв Александр Николаевич, кандидат медицинских наук, доцент кафедры хирургической стоматологии и челюстно-лицевой хирургии с курсом ЛОР-болезней, Рязанский государственный медицинский университет имени академика И.П. Павлова, г. Рязань, Россия

Aleksandr N. Zhuravlev, PhD, Associate professor of the Department of Surgical stomatology and Maxillofacial surgery with a course of ENT-diseases, Ryazan State Medical University, Ryazan, Russia