

УДК: 615.03

DOI: 10.18413/2313-8955-2015-1-4-74-78

Шабельникова А.С.

**ФАРМАКОЛОГИЧЕСКОЕ ПРЕКОНДИЦИОНИРОВАНИЕ
НИКОРАНДИЛОМ КАК ВОЗМОЖНОСТЬ ПОВЫШЕНИЯ
УСТОЙЧИВОСТИ ТКАНЕЙ СЕТЧАТКИ К ИШЕМИИ В
ЭКСПЕРИМЕНТЕ**

ассистент кафедры фармакологии НИУ «БелГУ»,
308015, Белгород, ул. Победы, 85, Россия; E-mail: shabelnikova@bsu.edu.ru

Аннотация. У лабораторных крыс формировали ишемическое повреждение путем оказания механического давления (110 мм.рт.ст.) на переднюю камеру глаза в течение 30 минут. В эксперименте было выявлено, что никорандил (0,6 мг/кг) предотвращает развитие дегенеративных изменений слоев сетчатки, вызванных ишемическим повреждением. Выраженность протективного эффекта никорандила на сетчатку крыс оценивали через 72 часа реперфузии после моделирования патологии. Обнаруженный нами протективный эффект никорандила при развитии ишемии подтвержден методами лазерной доплеровской флоуметрии и гистоморфометрии. Выявление и применение фармакологических средств, обладающих эффектом preconditioning, может явиться новым подходом в коррекции и профилактике ишемии сетчатки, являющейся ведущим звеном в патогенезе ряда зрительных патологий. Возможность фармакологического preconditioning никорандилом ишемических повреждений сетчатки имеет важное значение для разработки антиишемических средств для лечения и профилактики глазных патологий ишемического генеза.

Ключевые слова: ишемия-реперфузия сетчатки; фармакологическое preconditioning; никорандил; АТФ-зависимые калиевые каналы.

Shabelnikova A.S.

**PHARMACOLOGICAL PRECONDITIONING WITH NICORANDIL
AS A POSSIBILITY OF INCREASING THE STABILITY OF TISSUES
OF THE RETINA TO ISCHEMIA IN AN EXPERIMENT**

Assistant Lecturer. Department of Pharmacology Belgorod State National Research University
85 Pobedy St., Belgorod, 308015, Russia. E-mail: shabelnikova@bsu.edu.ru

ABSTRACT. In laboratory rats, we formed an ischemic damage by providing mechanical pressure (110 mm Hg) to the anterior chamber for 30 minutes. The experiment has revealed the fact that nicorandil (0.6 mg/kg) prevents the development of degenerative changes in the retinal layers induced by ischemic injury. The severity of the protective effect of nicorandil on the retina of the rats was assessed after 72 hours of reperfusion after modeling the pathology. We have found a protective effect of nicorandil with the development of ischemia, which was confirmed by the laser Doppler flowmetry and histomorphometry. The identification and application of pharmacological agents with the effect of preconditioning may be a novel approach in the correction and prevention of ischemia of the retina which is the leading element in the pathogenesis of a number of eye pathologies. The possibility of pharmacological preconditioning with nicorandil of ischemic damage to the retina is essential for the development of anti-ischemic agents for the treatment and prevention of ophthalmic pathologies of an ischemic genesis.

Keywords: ischemia-reperfusion of the retina; pharmacological preconditioning; nicorandil; ATP-sensitive potassium channels.

Введение. В настоящее время в мировой практике для лечения ишемических и реперфузионных повреждений сетчатки, включая

диабетические и гипертонические ретинопатии, применяют сосудорасширяющие препараты, фибринолитики, антикоагулянты,

ангиопротекторы, биогенные стимуляторы, витамины, иммуномодуляторы, антиоксиданты и другие лекарственные средства [4].

Лечение вышперечисленными препаратами не всегда бывает достаточно успешным, что говорит о необходимости расширения арсенала лекарственных средств для лечения глазных болезней, связанных с ишемическими состояниями [6, 7, 8].

В связи с этим, профилактика и коррекция ишемических заболеваний сетчатки является актуальной проблемой современной офтальмологии и фармакологии, которую можно решить с помощью фармакологического preconditionирования [3].

Preconditionирование может рассматриваться как универсальный инструмент предупреждения ишемического повреждения тканей, что подтверждается многочисленными мировыми исследованиями. Суммированы доказательства того, что открытие митохондриальных K⁺АТФ каналов действует как ведущий механизм в феномене preconditionирования [2].

Фармакологическое preconditionирование никорандилом доказано на сердце [5], мочевом пузыре [10], печени [9], кожном лоскуте [1] и других органах.

Учитывая данные литературы и экспериментальных исследований по фармакологическому preconditionированию, можно предположить, что введение никорандила лабораторным крысам будет оказывать протективный эффект на сетчатке при ишемическом повреждении.

Целью настоящего исследования являлось изучение влияния дистантного ишемического preconditionирования (ДИП) и фармакологического preconditionирования никорандилом на уровень микроциркуляции и гистоморфометрические изменения в сетчатке при моделировании ишемии-реперфузии глаза.

Материалы и методы. Опыты проведены на 70 беспородных обополюх крысах массой 225-275 г. Моделирование ишемии-реперфузии сетчатки глаза проводили под наркозом (хлоралгидрат, 300 мг/кг массы тела животного, внутривентриально) путем оказания механического давления (110 мм.рт.ст.) на переднюю камеру глаза в течение 30 минут. Подтверждением формирования ишемии служило отсутствие глазного кровотока.

Для изучения протективных свойств ДИП, фармакологического preconditionирования никорандилом выполнено 7 серий эксперимента:

- I (n=10) – группа интактных животных;
- II (n=10) – с ишемией-реперфузией сетчатки (контроль);
- III (n=10) – с коррекцией патологии ДИП;
- IV (n=10) – с коррекцией никорандилом;
- V (n=10) – контроль + глибенкламид (блокатор АТФ-зависимых калиевых каналов);
- VI (n=10) – ДИП + глибенкламид;
- VII (n=10) – никорандил + глибенкламид;

ДИП проводили 10-минутным пережатием бедренной артерии путем наложения жгута на проксимальную треть бедра за 40 мин до моделирования ишемии сетчатки, после чего следовал 30-минутный эпизод реперфузии.

Для изучения preconditionирующего эффекта никорандила в дозе 0,6 мг/кг использовали таблетки «Коронель» (ПИК-ФАРМА), содержащие 10 мг никорандила, которые измельчали в ступке, растворяли в крахмальном киселе и вводили животным через зонд внутривентриально за 30 мин до моделирования ишемии.

Глибенкламид («Манинил» (Берлин-Хеми АГ) вводили в дозе 5 мг/кг однократно за 60 мин до моделирования ишемии.

О выраженности протективного эффекта судили по изменению уровня микроциркуляции и гистоморфометрическим изменениям в сетчатке крыс через 72 часа реперфузии. Для этого под наркозом (хлоралгидрат, 300 мг/кг массы тела животного, внутривентриально) животное фиксировали. Измерение уровня микроциркуляции в сетчатке крыс осуществляли с помощью лазер-доплер флоуметра Biopac-systems MP-150 и датчика TSD-144 иглообразного типа (США). Для этого под наркозом животное фиксировали и производили регистрацию уровня микроциркуляции в сетчатке в 10 точках по окружности склеры с шагом 1 мм. Запись кривой уровня микроциркуляции проводили в течение 20 секунд в каждой точке. Из полученных десяти значений выводили среднее, которое вносили в протокол и принимали за уровень микроциркуляции в сетчатке у данного животного. Из 10 полученных значений выводили среднее, которое принимали за уровень микроциркуляции в сетчатке в данной группе животных.

Затем глазное яблоко подлежало энуклеации. Для гистологических исследований глаза с непосредственно прилегающими тканями

фиксируют в 10% растворе формалина. После фиксации материал полностью заливали в стандартном режиме в парафин. Кусочки ориентировали в блоках таким образом, чтобы при изготовлении срезов получить препараты в меридианном направлении строго через середину глазного яблока. Срезы для стандартного гистологического исследования окрашивали гематоксилином и эозином. Описательное исследование гистологических препаратов выполняли под микроскопом Axio Scope A1 (Carl Zeiss Microimaging GmbH, Германия). Для морфометрии слоев сетчатки использовали программу ImageJ 1.47.

Достоверность изменений абсолютных параметров определяли разностным методом вариационной статистики с нахождением средних значений сдвигов, средней арифметической и вероятности возможной ошибки (р) по таблицам Стьюдента. Различия оценивали как достоверные при $p < 0,05$.

Результаты и их обсуждение.

Гемодинамические нарушения в системе ретинального кровотока через 72 ч реперфузии после моделирования патологии приводили к

морфологическим изменениям в сетчатке, характерным для ишемии, что подтверждает адекватность выбранной модели патологии.

Уровень микроциркуляции в сетчатке интактных крыс составлял $743,9 \pm 5,0$ перфузионных единиц (п.е.), в группе контроля данный показатель снижался в 2 раза и составил $353,3 \pm 11,7$ п.е. ($p < 0,001$), что свидетельствует о формировании повреждения сетчатки через 72 ч реперфузии (таблица 1). На фоне коррекции патологии ДИП уровень микроциркуляции после 72 ч реперфузии достоверно возрастает до $638,5 \pm 15,8$ п.е. ($p < 0,05$) по сравнению с группой контроля. При коррекции патологии сетчатки никорандилом уровень микроциркуляции в группе возрастает до $705,2 \pm 15,5$ п.е., что достоверно отличается от значений в группе контроля ($p < 0,001$) и стремится к значению в группе интактных животных. Введение глибенкламида в группах с коррекцией ишемических повреждений предотвращало увеличение уровня микроциркуляции, что подтверждает ключевую роль К⁺АТФазных каналов в формировании прекодиционирования.

Изменение уровня микроциркуляции в сетчатке через 72 часа реперфузии (M±m; n=10)

Таблица 1

The change in the level of microcirculation in the retina after 72 hours of reperfusion (M±m; n=10)

Table 1

№ п.п.	Экспериментальные группы	Уровень микроциркуляции, п.е.
1.	Интактные	$743,9 \pm 5,0^y$
2.	Ишемия сетчатки	$353,3 \pm 11,7^*$
3.	Ишемия сетчатки + дистантное ишемическое прекодиционирование	$638,5 \pm 15,8^{*y}$
4.	Ишемия сетчатки + никорандил, 0,6 мг/кг	$705,2 \pm 15,5^y$
5.	Ишемия сетчатки + глибенкламид, 5 мг/кг	$359,4 \pm 10,3^*$
6.	Ишемия сетчатки + дистантное ишемическое прекодиционирование + глибенкламид, 5 мг/кг	$361,5 \pm 14,3^*$
7.	Ишемия сетчатки + никорандил, 0,6 мг/кг + глибенкламид, 5 мг/кг	$365,5 \pm 11,3^*$

Примечание: * – $p < 0,05$ в сравнении с группой интактных животных; y – $p < 0,05$ в сравнении с группой контроля

Результаты морфологического исследования сетчатки подтвердили формирование ишемии через 72 ч реперфузии в группе контроля, что также подтверждает адекватность выбранной модели патологии, протективные свойства ДИП и фармакологического прекодиционирования никорандилом в дозе 0,6 мг/кг при коррекции ишемии-реперфузии сетчатки после 72 ч реперфузии, что выражалось в меньшем

повреждении клеток слоев сетчатки и сохранении минимальных структурных изменений. Морфометрическим исследованиям подлежали внутренний ядерный слой, включающий биполярные, мюллеровские, горизонтальные, амакриновые клетки, и слой фоторецепторов (рис. 1).

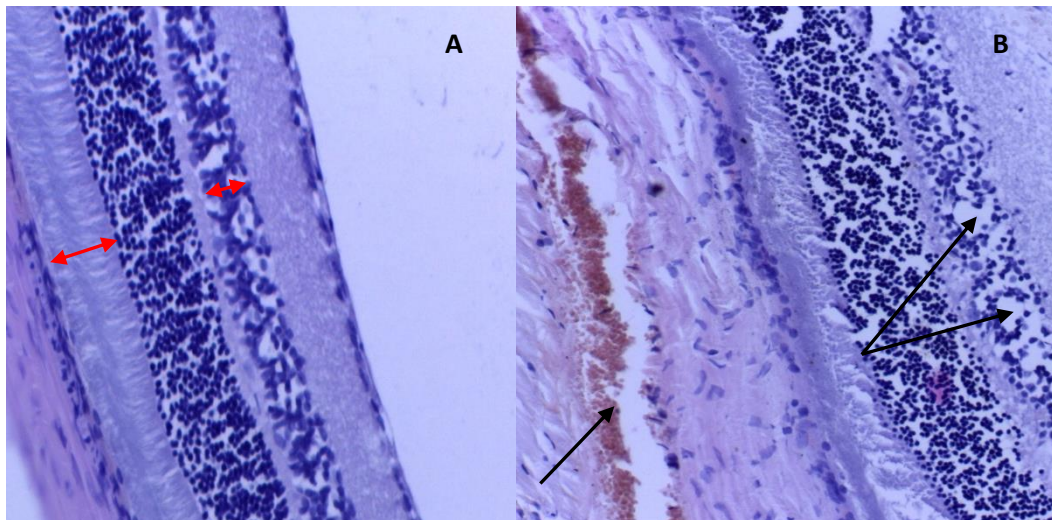


Рис. 1. Микрофотографии слоев сетчатки крыс: А – гистологическая картина сетчатки интактных крыс. В – выраженные дегенеративные изменения по сравнению с сетчаткой интактных животных через 72 часа после ишемии-реперфузии. Дилатация и неравномерное кровенаполнение венозных сосудов на уровне хориоидеи (стрелка) в группе контрольных животных. Структурные изменения сетчатки в виде отечных изменений и разрыхления внутреннего ядерного слоя (двойная стрелка). Окр. гематоксилином и эозином. Микрофото х400.
Fig. 1. Microphotographs of the layers of the retina of rats: A – a histological picture of the retina of intact rats. B – marked degenerative changes compared to the intact retina of animals 72 hours after ischemia-reperfusion. The dilatation and uneven blood filling of the veins at the level of the choroid (arrow) in the control group of animals. The structural changes of the retina in the form of edematous changes and maceration of the inner nuclear layer (double arrow). OCD. with hematoxylin and eosin. Microphoto X400.

Результаты морфометрии представлены в таблице 2. Толщина внутреннего ядерного слоя сетчатки интактных крыс составила $23,8 \pm 1,0$ мкм. Данный показатель после моделирования ишемии-реперфузии в группе контроля составил после 72 ч. реперфузии $20,3 \pm 0,8$ мкм, что достоверно отличается от значений в группе интактных животных ($p < 0,05$) и свидетельствует о развитии дегенеративных изменений на данном сроке. На фоне коррекции патологии ДИП толщина внутреннего ядерного слоя увеличивается до $21,7 \pm 0,4$ мкм ($p < 0,05$) по сравнению с группой контроля. При коррекции никорандилом данный показатель возрастает до $22,9 \pm 0,5$ мкм ($p < 0,05$) по сравнению с группой

контроля и соотносим со значениями в группе интактных крыс. Введение глибенкламида в группах с коррекцией предотвращало увеличение толщины внутреннего ядерного слоя за счет устранения эффекта preconditionирования. Результаты морфометрии слоя фоторецепторов во всех экспериментальных группах не выявили статистически значимых отличий, что подтверждает сохранение функциональной активности фоторецепторов в отличие от выраженной дисфункции клеток внутреннего ядерного слоя сетчатки из-за ухудшения трофики нейронов при нарушениях ретинальной циркуляции в результате формирования ишемии (табл. 2).

Таблица 2

Морфометрические изменения в сетчатке через 72 часа реперфузии ($M \pm m$; $n=10$)

Table 2

Morphometric changes in the retina after 72 hours of reperfusion ($M \pm m$; $n=10$)

№ п.п.	Экспериментальные группы	Толщина внутреннего ядерного слоя, мкм	Толщина слоя фоторецепторов, мкм
1.	Интактные	$23,8 \pm 1,0^y$	$38,1 \pm 1,2$
2.	Ишемия сетчатки	$20,3 \pm 0,8^*$	$36,9 \pm 0,9$
3.	Ишемия сетчатки + дистантное ишемическое preconditionирование	$21,7 \pm 0,4^{*y}$	$37,8 \pm 0,8$
4.	Ишемия сетчатки + никорандил, 0,6 мг/кг	$22,9 \pm 0,5^y$	$37,8 \pm 0,9$
5.	Ишемия сетчатки + глибенкламид, 5 мг/кг	$20,5 \pm 0,4^*$	$37,1 \pm 0,8$
6.	Ишемия сетчатки + дистантное ишемическое preconditionирование + глибенкламид, 5 мг/кг	$20,6 \pm 0,6^*$	$36,9 \pm 0,8$
7.	Ишемия сетчатки + никорандил, 0,6 мг/кг + глибенкламид, 5 мг/кг	$20,5 \pm 0,4^*$	$37,2 \pm 0,7$

Примечание: * – $p < 0,05$ в сравнении с группой интактных животных; y – $p < 0,05$ в сравнении с группой контроля

Заключение:

Таким образом, полученные результаты свидетельствуют о наличии антиишемических свойств ДИП, фармакологического preconditionирования никорандилом в дозе 0,6 мг/кг массы тела животного в условиях модели ишемии-реперфузии сетчатки крыс, заключающихся в достоверном увеличении уровня микроциркуляции опытных животных по сравнению с группой контроля, улучшении гистологической картины слоев сетчатки, а также в сохранении морфометрических показателей, достоверно не отличающихся от значений в группе интактных животных после 72 ч. реперфузии. Введение глибенкламида предотвращало коррекцию ишемических повреждений сетчатки за счет блокады АТФ-зависимых калиевых каналов, что говорит о preconditionирующем действии никорандила в дозе 0,6 мг/кг на модели ишемии-реперфузии сетчатки.

Литература

1. Колесник, И.М., Ефременкова Д.А., Покровский М.В. /Фармакологическое preconditionирование никорандилом и миноксидилом – возможность применения в хирургии // Вестник ВолГМУ: приложение (Материалы IV Всероссийского научно-практического семинара молодых ученых с международным участием «Современные проблемы медицинской химии. Направленный поиск новых лекарственных средств»). 2012. С.148.
2. Пересыпкина А. А., Покровский М. В., Шабельникова А. С., Кашуба А. С., Должиков А. А., Пирогов А. В. Электрофизиологические и гистоморфометрические изменения в сетчатке крыс при фармакологическом preconditionировании эритропозитином, никорандилом на модели ишемии-реперфузии глаза // Научные ведомости БелГУ. Серия: Медицина. Фармация. 11, 182 (2014): С. 113-117.
3. Шабельникова А. С., Кашуба А. С., Пересыпкина А. А., Покровский М. В., Должиков А. А., Бусловская Л. К. Протективное действие эритропозитина при моделировании ишемии-реперфузии сетчатки // Научные ведомости БелГУ. Серия: Медицина. Фармация. 11, 182 (2014): С. 109-112.
4. Adnan I. Qureshi. *Textbook of Interventional Neurology*. Cambridge: Cambridge University Press, 2011. P.506.
5. Cardioprotective effects of sarcolemmal and mitochondrial K-ATP channel openers in an experimental model of autoimmune myocarditis. Role of the reduction in calcium overload during acute heart failure / Niwano S, Hirasawa S, Niwano H, Sasaki S, Masuda R, Sato K, Masuda T, Izumi T // *Int Heart J*. 53, 2 (2012): 139-145.
6. Cervia D, Casini G. The Neuropeptide Systems and their Potential Role in the Treatment of Mammalian Retinal Ischemia: A Developing Story//*Curr Neuropharmacol*. 11, 1 (2013): 95–101.
7. Gillispie Minhas, Akshay Anand. *Animal Models of Retinal Ischemia*. Rijeka: InTech, 2011. P. 522.
8. Massive subretinal bleed in a patient with background diabetic retinopathy and on treatment with

warfarin / Raj A, Sekhri R, A Salam and P Priya // *Eye*. 17, (2003): 649–652.

9. Mitochondrial K(ATP) channel opener prevents ischemia-reperfusion injury in rat liver / Hai S, Takemura S, Minamiyama Y, Yamasaki K, Yamamoto S, Kodai S, Tanaka S, Hirohashi K, Suehiro S // *Transplant Proc*. 37, 1 (2005): 428-31.

10. Pharmacological preconditioning of ATP-sensitive potassium channel openers on acute urinary retention-induced bladder dysfunction in the rat / Ohmasa F, Saito M, Oiwa H, Tsounapi P, Shomori K, Kitatani K, Dimitriadis F, Kinoshita Y, Satoh K. // *BJU Int*. 110, 6 Pt B (2012):E245-52.

References

1. Kolesnik I.M., Efremenkova D.A., Pokrovsky M.V. / Pharmacological Preconditioning with Nicorandil and Minoxidil – the Possibility of Use in Surgery // Herald of VolGМУ: Annex (Proceedings of the IV All-Russian scientific-practical seminar of young scientists with international participation «Modern Problems of Medical Chemistry. Directed Search for New Medicines»). 2012. P.148.
2. Peresyapkina, A.A., Pokrovskiy M.V., Shabelnikova A.S., Kaszuba A.S., Dolzhikov A.A. and Pirogov A.V.. Electrophysiological and Histomorphometric Changes in the Rat Retina in Pharmacological Preconditioning with Erythropoietin Nicorandil on the model of ischemia-reperfusion of the eye. The Scientific Journal of Belgorod State University. Series: Medicine. Pharmacy, 11 (182): 113-117.
3. Shabelnikova A.S., Kashuba A.S., Peresyapkina A.A., Pokrovskiy M.V., Dolzhikov A.A., Buslovskaya L.K. Protective Effect of Erythropoietin in the Simulation of Retinal Ischemia-reperfusion. The Scientific Journal Belgorod State University. Series: Medicine. Pharmacy, 2014. 11 (182): 109-112.
4. Adnan I. Qureshi. *Textbook of Interventional Neurology*. Cambridge: Cambridge University Press, 2011. P.506.
5. Cardioprotective effects of sarcolemmal and mitochondrial K-ATP channel openers in an experimental model of autoimmune myocarditis. Role of the reduction in calcium overload during acute heart failure / Niwano S, Hirasawa S, Niwano H, Sasaki S, Masuda R, Sato K, Masuda T, Izumi T // *Int Heart J*. 53, 2 (2012): 139-145.
6. Cervia D, Casini G. The Neuropeptide Systems and their Potential Role in the Treatment of Mammalian Retinal Ischemia: A Developing Story//*Curr Neuropharmacol*. 11, 1 (2013): 95–101.
7. Gillispie Minhas, Akshay Anand. *Animal Models of Retinal Ischemia*. Rijeka: InTech, 2011. P. 522.
8. Massive subretinal bleed in a patient with background diabetic retinopathy and on treatment with warfarin / Raj A, Sekhri R, A Salam and P Priya // *Eye*. 17, (2003): 649–652.
9. Mitochondrial K(ATP) channel opener prevents ischemia-reperfusion injury in rat liver / Hai S, Takemura S, Minamiyama Y, Yamasaki K, Yamamoto S, Kodai S, Tanaka S, Hirohashi K, Suehiro S // *Transplant Proc*. 37, 1 (2005): 428-31.
10. Pharmacological preconditioning of ATP-sensitive potassium channel openers on acute urinary retention-induced bladder dysfunction in the rat / Ohmasa F, Saito M, Oiwa H, Tsounapi P, Shomori K, Kitatani K, Dimitriadis F, Kinoshita Y, Satoh K. // *BJU Int*. 110, 6 Pt B (2012):E245-52.