



УДК 616.31

DOI 10.52575/2687-0940-2021-44-4-427-436

Морфометрические параметры височно-нижнечелюстного сустава у стоматологических пациентов с сохранными зубными рядами

Лопушанская Т.А.¹, Войтяцкая И.В.^{1,2}, Цимбалистов А.В.²,
Мамедов Э.С.², Пахлеванян Г.Г.²

¹ Санкт-Петербургский государственный университет,

Россия, 199034, г. Санкт-Петербург, Университетская наб., д. 7/9

² Белгородский государственный национальный исследовательский университет,

Россия, 308015, г. Белгород, ул. Победы, д.85

E-mail: Anatares13@yandex.ru

Аннотация. Заболевания височно-нижнечелюстного сустава (ВНЧС) являются одними из наиболее распространенных заболеваний в стоматологической практике. Отсутствие других патологических состояний со стороны органов челюстно-лицевой области не исключает развитие нарушений в области ВНЧС, а изменения, касающиеся морфологии и адекватной функциональной деятельности сустава на ранних стадиях развития, носят бессимптомный характер и остаются незамеченными. В связи с данными обстоятельствами была определена основная цель исследования: оценка морфометрических параметров височно-нижнечелюстного сустава у стоматологических пациентов с сохранными зубными рядами. В ходе исследования проведена оценка состояния височно-нижнечелюстного сустава (ВНЧС) у 30 пациентов с сохранными зубными рядами, проведена клиническая оценка характера движений нижней челюсти, посредством изучения компьютерных томограмм этих пациентов, а также их дальнейшей компьютерной обработки в системе Авантис-3D изучены особенности морфометрических параметров головок нижней челюсти.

Ключевые слова: височно-нижнечелюстной сустав, дисфункция височно-нижнечелюстного сустава, головка нижней челюсти, девиация, дефлексия, компьютерная томография, система Avantis 3D.

Для цитирования: Цимбалистов А.В., Войтяцкая И.В., Лопушанская Т.А., Мамедов Э.С., Пахлеванян Г.Г. 2021. Морфометрические параметры височно-нижнечелюстного сустава у стоматологических пациентов с сохранными зубными рядами. Актуальные проблемы медицины. 44 (4): 427–436. DOI: 10.52575/2687-0940-2021-44-4-427-436.

Morphometric parameters of temporomandibular joint in dental patients with intact dentition

Tatyana A. Lopushanskaya¹, Irina V. Voytyatskaya^{1,2}, Alexander V. Tsimbalistov²,
Emin S. Mammadov², Gurgun G. Pakhlevanyan²

¹ St. Petersburg State University,

7/9 Universitetskaya Emb., St. Petersburg 199034, Russia;

² Belgorod National Research University,

85 Pobedy St., Belgorod 308015, Russia

E-mail: Anatares13@yandex.ru

Abstract. Diseases of the temporomandibular joint (TMJ) are among the most common diseases in dental practice. The absence of other pathological conditions on the part of the organs of the maxillofacial region does not exclude the development of TMJ disorders, and changes concerning the morphology and adequate functional activity of the joint in the early stages of development are asymptomatic and remain unnoticed. In



connection with these circumstances, the main objective of the study was determined: to assess the morphometric parameters of the temporomandibular joint in dental patients with preserved dentitions. In the course of the study, the condition of the temporomandibular joint (TMJ) was assessed in 30 patients with preserved dentitions, a clinical assessment of the nature of the movements of the mandible was carried out, by studying computer tomograms of these patients, as well as their further computer processing in the Avantis-3D system, the features of morphometric parameters of the mandibular heads were studied.

Keywords: temporomandibular joint, temporomandibular joint dysfunction, mandibular condyle, deviation, deflection, computed tomography, Avantis 3D system.

For citation: Tsimbalistov A.V., Voytyatskaya I.V., Lopushanskaya T.A., Mammadov E.S., Pakhlevanyan G.G. 2021. Morphometric parameters of the temporomandibular joint in dental patients with intact dentition. Challenges in Modern Medicine, 44 (4): 427–436 (in Russian). DOI: 10.52575/2687-0940-2021-44-4-427-436.

Введение

По мнению ряда исследователей нарушения со стороны ВНЧС являются одними из самых распространенных патологий челюстно-лицевой области среди различных групп населения и встречаются в 27–76 % случаев, выявленных у стоматологических больных с различными клиническими признаками проявления дисфункции височно-нижнечелюстного сустава, обратившихся за стоматологической помощью.

Патологии ВНЧС могут быть вызваны различными факторами: окклюзионными и функциональными нарушениями, аномалиями положения челюстей относительно друг друга, врожденными аномалиями развития, травмами, психологическим статусом, наличием общесоматических и иных сопутствующих заболеваний со стороны других органов и систем и т. д. Данные изменения в суставе способны протекать как без повреждения, так и с повреждением внутрисуставных элементов (разрыв внутрисуставных связок, их перерастяжение) [Пузин, Вязьмин, 2002; Булычева и др., 2017]. При этом нередки случаи наличия нарушений ВНЧС: при отсутствии жалоб со стороны пациентов, обратившихся за медицинской помощью, при отсутствии ярко-выраженной клинической симптоматики, при условии наличия сохранных зубных рядов, что усложняет выявление различных заболеваний ВНЧС на ранних стадиях развития. Вышеперечисленное обуславливает актуальность проблемы изучения морфометрических параметров элементов ВНЧС у пациентов с сохранными зубными рядами.

Следствием этого является интерес, проявленный различными авторами, к исследованиям изменений в структурных элементах сустава.

Фадеев Р.А. с соавторами в ходе изучения возможностей дентальной томографии с целью обследования ВНЧС на примере 187 пациентов (86 мужчин и 101 женщина), возрастной интервал которых варьировался в пределах 18–30 лет, были проанализированы такие параметры, как высота головки нижней челюсти; передний суставной угол, задний суставной угол; ширина суставной щели в верхнем, переднем и заднем отделе; ширина суставной щели в мезиальном (оральном) и латеральном (буккальном) отделах; плотность кортикальной кости; высота суставной ямки; длина переднего ската суставной ямки; длина заднего ската суставной ямки; угол переднего ската суставной ямки; угол заднего ската суставной ямки. В исследовании приведены данные отдельно по каждому суставу (правому и левому), а также отдельно по половому признаку. При этом показатели ВНЧС у лиц мужского пола превышали соответствующие показатели ВНЧС у лиц женского пола, а сравнение показателей суставов справа и слева позволяет утверждать об относительной симметричности этих показателей, и имеющаяся разница в размерах морфометрических параметрах незначительна [Фадеев и др., 2011].

Гайворонская М.Г. с соавторами поставили перед собой цель изучить изменчивость морфологических параметров ВНЧС у пациентов с аномальными формами прикуса и потерей

зубов. Исследование проведено на препаратах черепов взрослых людей, систематизация которых осуществлена с учетом вида прикуса и степени сохранности нижнего зубного ряда. При изучении черепов с сохранными нижними челюстями получили следующие результаты: Размер головки нижней челюсти в сагиттальной плоскости составил: для мужчин = $10,7 \pm 0,4$ мм; $12,7 \pm 0,4$ мм и $12,3 \pm 0,3$ мм; для женщин = $9,3 \pm 0,4$ мм; $10,5 \pm 0,4$ мм и $11,6 \pm 0,3$ мм. Размер головки нижней челюсти во фронтальной плоскости составил: для мужчин = $20,3 \pm 0,4$ мм; $20,3 \pm 0,4$ мм и $19,5 \pm 0,3$ мм; для женщин = $20,1 \pm 0,6$ мм; $19,9 \pm 0,4$ мм и $19,8 \pm 0,3$ мм (значения различны в виду разделения групп исследуемых лиц по наличию или отсутствию дефектов зубного ряда различного характера, а также ортогнатического, переходного и аномального видов прикуса). По итогам исследования автор отмечает, что для группы черепов с интактным прикусом и отсутствием дефектов зубных рядов характерна овальная форма головок нижней челюсти. Помимо этого, автор подметил, что для двух групп обследованных лиц, а именно – группа черепов с интактным прикусом и группа черепов с полным отсутствием зубов, характерны незначительные различия значений морфометрических показателей головок нижней челюсти справа и слева [Гайворонская и др., 2018].

Долгалев А.А. в ходе проведенного им исследования 717 человек с целью повышения эффективности методов восстановления целостности зубных рядов у пациентов с дисфункциями ВНЧС и жевательных мышц выявил нормативные значения для контрольной группы, куда были отнесены 45 пациентов с ортогнатическим видом прикуса и целостными зубными рядами, без выявленной суставной и/или мышечной патологии, с ранее проведенным ортопедическим лечением. Им установлены следующие значения ширины суставной щели во всех отделах: в переднем отделе справа – $3,2 \pm 0,4$ мм, верхнем отделе справа – $3,2 \pm 1,6$ мм и заднем отделе справа – $2,8 \pm 0,1$ мм, переднем отделе слева – $2,9 \pm 0,14$ мм, верхнем отделе слева – $1,7 \pm 0,09$ мм и заднем отделе слева – $2,6 \pm 0,1$ мм [Долгалев, 2009].

Пятанова Е.А. с соавторами при исследовании изменчивости морфометрических параметров элементов височно-нижнечелюстного сустава при его хронических вывихах и подвывихах получили следующие результаты: ширина суставной головки составила $7,0 \pm 0,5$ мм справа и слева – $7,9 \pm 0,7$ мм; высота суставной головки составила $7,5 \pm 0,9$ мм справа и слева – $6,9 \pm 0,6$ мм [Пятанова и др., 2017].

Стоит отметить, что во всех приведенных исследованиях полученные морфометрические параметры имеют различия. Однако у большинства авторов преобладает мнение о том, что при наличии сохранных зубных рядов, ортогнатического прикуса и отсутствии дисфункциональных состояний мышечно-суставного комплекса ВНЧС – топографическое расположение головок нижней челюсти в суставных ямках по отношению к друг другу симметрично. При этом структурных изменений в головках нижней челюсти не наблюдается [Гелетин и др., 2016; Акопян, 2017; Бородина, 2017; Булычева и др., 2017; Гажва и др., 2017; Доменюк и др., 2017; Рубникович и др., 2017; Давыдов и др., 2019; Лопушанская, 2019; Егорова и др., 2020; Merigue et al., 2016; Voytiatskaya et al., 2017; Lunkova et al., 2018; Rawlani et al., 2018].

Цель исследования является оценка морфометрических параметров височно-нижнечелюстного сустава у стоматологических пациентов с сохранными зубными рядами.

Материалы и методы исследования

Проведена клиническая оценка функционального состояния ВНЧС, характера движений нижней челюсти пациентов исследуемой группы. Проанализированы компьютерные томограммы 30 стоматологических пациентов с сохранными зубными рядами (Межрегиональный Центр Стоматологических Инноваций БелГУ (МЦСИ), г. Белгород). Оценка морфометрических показателей элементов ВНЧС осуществлялась с помощью анализа компьютерных томограмм в системе Авантис-3D. Результаты анализа компьютерных томограмм автоматически фиксировались системой Авантис-3D, в дальнейшем эти данные сравнивались с нормативными значениями морфометрических параметров элементов



ВНЧС, а также между собой. Нормативные значения, представленные в системе Авантис-3D, заимствованы из исследований Рабухиной Н.А. [Рабухина и др., 1994].

Статистическая обработка данных проводилась методами описательной статистики, с целью выявления различий между средними величинами использовались методы дисперсионного анализа (t-критерий Стьюдента). Различия средних арифметических величин считали достоверными при 95 %-ном ($p < 0,05$) пороге вероятности. С целью определения степени асимметрии итоговых результатов был рассчитан индекс асимметрии – I^a , выраженный в процентах. Рассчитывался данный показатель по формуле: $I^a = M1 - M2 / M1 \times 100 \%$, где I^a – индекс асимметрии, M – средняя арифметическая величина.

Результаты исследования и их обсуждение

При клиническом обследовании конфигурация лица не нарушена; кожные покровы физиологической окраски, без патологий; носовое дыхание не нарушено, в полном объеме, спокойное; носогубные складки – тонкие линейные, без депрессии подкожных тканей; губы смыкаются полностью, без напряжения. Открывание рта не ограничено, в полном объеме, безболезненное. Регионарные лимфатические узлы не пальпируются. Со стороны полости рта: слизистая красной каймы губ спокойная, без патологий; слизистая оболочка полости рта бледно-розового цвета, спокойная, без патологий; прикрепление уздечек в норме, слизистая губ и щек – бледно-розового цвета, подвижна, свободно берётся в складку; прикус ортогнатический; зубные ряды – сохранные. При обследовании функционального состояния ВНЧС и характера движений нижней челюсти у пациентов с сохранными зубными рядами патологических состояний не выявлено. Патологических шумов в области ВНЧС не отмечалось, движения в суставе – симметричные, амплитуда движений в суставе в норме. При пальпации жевательных мышц болезненности и признаков гипертонуса не определялось.

С целью цифровой обработки и анализа компьютерных томограмм 30 стоматологических пациентов, была использована система Avantis-3D. Данная программа автоматически выделяла головки нижней челюсти справа и слева с определением границ элементов височно-нижнечелюстного сустава и шарнирной оси, проходящей через вестибулярный и оральный полюсы головок нижней челюсти, что позволило оценить следующие параметры элементов височно-нижнечелюстного сустава: ширину суставной щели в различных отделах суставной ямки, ширину и высоту головок нижней челюсти (рис. 1).

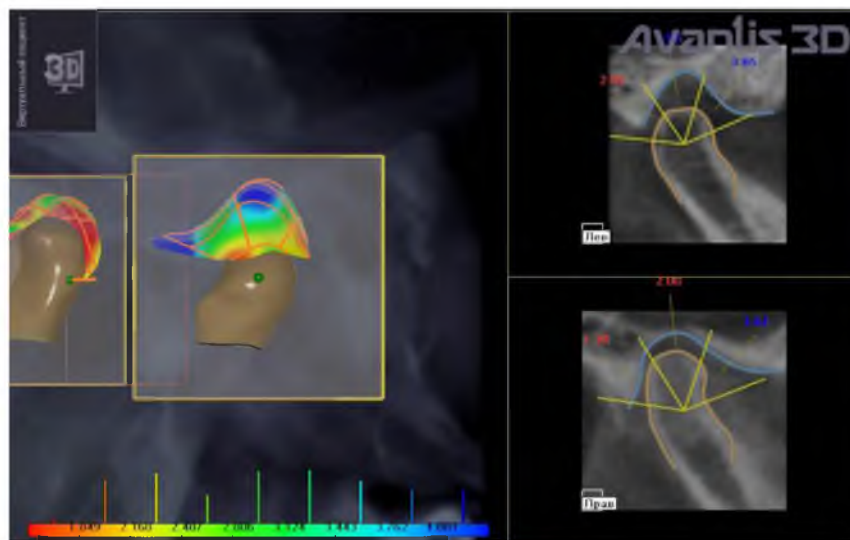


Рис. 1. Определение ширины суставной щели в переднем, верхнем и заднем отделах в программе Avantis-3D

Fig. 1. Determination of the width of the articular space in the anterior, upper and posterior sections in the Avantis-3D program

Полученные значения различных параметров височно-нижнечелюстного сустава были подвергнуты статистической обработке, результаты которой представлены в таблицах 1, 2, 3.

Таблица 1

Table 1

Показатели ширины суставной щели ВНЧС в переднем, верхнем и заднем отделах слева у пациентов с сохранными зубными рядами (n = 30)
Indicators of the width of the articular space of the TMJ in the anterior, upper and posterior sections on the left in patients with preserved dentition (n = 30)

Нормальные значения отделов суставной щели (мм)	Ширина суставной щели слева			
	Средняя арифметическая величина – М (мм)	Среднеквадратичное отклонение – σ	Средняя ошибка средней арифметической величины – m	Доверительные границы средней арифметической величины – t (мм)
Передний (1,70–2,70)	2,70	0,77	$\pm 0,14$	$2,70 \pm 0,30$
Верхний (3,10–3,90)	3,11	0,68	$\pm 0,13$	$3,11 \pm 0,27$
Задний (3,40–4,00)	3,34	0,81	$\pm 0,15$	$3,34 \pm 0,31$

Примечание к таблицам 1 и 2: нормативные значения ширины суставной щели в её переднем, верхнем и заднем отделах взяты из системы Авантис-3D.

Таблица 2

Table 2

Показатели ширины суставной щели ВНЧС в переднем, верхнем и заднем отделах справа у пациентов с сохранными зубными рядами (n = 30)
Indicators of the width of the articular space of the TMJ in the anterior, upper and posterior sections on the right in patients with preserved dentition (n = 30)

Нормальные значения отделов суставной щели (мм)	Ширина суставной щели справа			
	Средняя арифметическая величина – М (мм)	Среднеквадратичное отклонение – σ	Средняя ошибка средней арифметической величины – m	Доверительные границы средней арифметической величины – t (мм)
Передний (1,70–2,70)	2,40	0,60	$\pm 0,10$	$2,40 \pm 0,20$
Верхний (3,10–3,90)	2,97	0,63	$\pm 0,17$	$2,97 \pm 0,35$
Задний (3,40–4,00)	3,14	0,66	$\pm 0,12$	$3,14 \pm 0,25$

Данные таблиц 1 и 2 позволяют сделать вывод о том, что существуют различия в размерах ширины суставной щели на всём её протяжении. Из полученных нами результатов также следует, что наибольшее расстояние между головкой нижней челюсти и суставной поверхностью отмечалось в задних отделах, а наименьшее расстояние – в переднем отделе суставной щели.



С целью определения степени асимметрии в показателях ширины суставной щели справа и слева был рассчитан индекс асимметрии, который составил: для переднего отдела $I^a = 11,11 \%$; для верхнего отдела $I^a = 4,50 \%$; для заднего отдела $I^a = 5,99$. Полученные результаты показали, что различия между идентичными параметрами ширины суставной щели височно-нижнечелюстного сустава незначительны. Асимметрии в топографическом расположении головок нижней челюсти относительно суставной ямки справа и слева и друг друга не обнаружено.

Показатели по исследуемому параметру (ширина головок нижней челюсти), приобретенные в ходе компьютерной обработки компьютерных томограмм в системе Avantis-3D, а также их дальнейшего статистического анализа, представлены в таблице 3. Для данного показателя также был рассчитан индекс асимметрии, который составил – $8,98 \%$. Доверительные границы средней арифметической высоты головок нижней челюсти составили: слева $10,87 \pm 1,92$ мм, справа $11,27 \pm 1,53$ мм, а индекс асимметрии составил – $3,54 \%$.

Таблица 3
Table 3

Показатели ширины головок нижней челюсти у пациентов с сохранными зубными рядами (n=30)
Indicators of the width of the mandibular condylar in patients with intact dentition (n=30)

Ширина суставной головки		
Группа пациентов	Контрольная группа	
Головка нижней челюсти	Слева	Справа
Средняя арифметическая величина – М (мм)	16,26	14,80
Среднеквадратичное отклонение – σ	1,50	0,72
Средняя ошибка средней арифметической величины – m	0,53	0,42
Доверительные границы средней арифметической величины – t (мм)	$16,26 \pm 1,22$	$14,80 \pm 1,34$

Таким образом, результаты ширины суставной щели во всех отделах, ширины и высоты головок нижней челюсти), полученные нами, при незначительных количественных различиях и значении индекса асимметрии, по каждому исследуемому параметру, менее 20% – согласуются с данными других исследований и не выходят за пределы интервала нормативных значений морфометрических параметров ВНЧС [Долгалев, 2009; Фадеев и др., 2011; Пятанова и др., 2017; Гайворонская и др., 2018]. Это позволяет утверждать, что при индексе асимметрии менее 20% риск развития патологических процессов в ВНЧС незначительный.

Выводы

1. Проведенное нами исследование морфометрических параметров височно-нижнечелюстного сустава у группы пациентов с сохранными зубными рядами и отсутствием клинических признаков дисфункции ВНЧС с применением системы Avantis-3D согласуется с результатами других исследований, проведенных с использованием других методик.

2. Морфометрические параметры у обследованной нами группы пациентов, сравнительно с параметрами, разработанными Рабухиной Н.А. и примененными в системе Avantis-3D, соответствуют нормативным значениям.

3. В ходе анализа данных компьютерных томограмм в системе Avantis-3D стало очевидно, что для пациентов с сохранными зубными рядами и отсутствием клинических признаков нарушения функционирования височно-нижнечелюстного сустава по данным компьютерных томограмм характерно симметричное расположение головок нижней челюстей правой и левой стороны по отношению друг к другу.

4. У исследованной нами группы больных отсутствуют морфологические изменения головок нижней челюсти.

5. Кардинальных различий в морфологическом строении головок нижней челюсти, а также морфометрических различий справа и слева не обнаружено.

6. Полученные результаты свидетельствуют о том, что уменьшение размеров ширины суставной щели в её заднем отделе могут быть предиктором возникновения различных клинических проявлений, характерных для дисфункциональных состояний височно-нижнечелюстного сустава.

Список литературы

1. Акопян Р.А. 2017. Взаимосвязь патологии височно-нижнечелюстного сустава с нарушениями окклюзии зубов и зубных рядов. *Bulletin of Medical Internet Conferences (ISSN 2224-6150)*. 7: 9 / ID: 2017-09-5-A-12425.
2. Бородина Г.Н. 2017. Макро- и микроструктура головки нижней челюсти в норме и при двухсторонних дистально неограниченных дефектах зубных рядов. *Сибирский медицинский журнал (Иркутск)*, 3 УДК: 611.724-018:616.716.4-089.23.
3. Булычева Е.А., Трезубов В.Н., Булычева Д.С. 2017. Актуальные вопросы стоматологии и челюстно-лицевой хирургии возможности мультиспиральной компьютерной томографии при изучении расстройств височно-нижнечелюстных суставов. *Вестник КГМА им. И.К. Ахунбаева*. 6 / ISSN 1694-6405.
4. Гажва С.И., Зызов Д.М., Болотнова Т.В., Сенина-Волжская И.В., Демин Я.Д., Аствацатрян Л.Э., Котунова Н.А., Тимофеева Е.И. 2017. Сравнение дополнительных методов диагностики дисфункции височно-нижнечелюстного сустава. *Международный научно-исследовательский журнал*. 01 (55): – Часть 1. DOI: 10.23670/IRJ.2017.55.130.
5. Гайворонская М.Г., Гайворонский И.В., Шашков В.А., Семенова А.А. 2018. Особенности изменения формы и размеров головки нижней челюсти при аномальных прикусах и потере зубов. *Курский научно-практический вестник «Человек и его здоровье»*. 1: 93–98. DOI: 10.21626/vestnik/2018-1/14.
6. Гелетин П.Н., Карелина А.Н., Романов А.С., Мишутин Е.А. 2016. Способ диагностики синдрома болевой дисфункции височно-нижнечелюстного сустава. *Российский стоматологический журнал*. 20 (2): 82–84. DOI 10.18821/1728–2802 2016; 20 (2): 82–84.
7. Давыдов Б.Н., Коннов В.В., Доменюк Д.А., Иванюта С.О., Самедов Ф.В., Арутюнова А.Г. 2019. Морфометрическая характеристика и корреляционные взаимосвязи костных структур височно-нижнечелюстного сустава в расширении представлений об индивидуально-типологической изменчивости. *Медицинский алфавит*. 23 (3): 44–50 // DOI: 10.33667/2078–5631–2019–3–23(398)-44–50.
8. Долгалев А.А. 2009. Тактика индивидуального подхода при восстановлении целостности зубных рядов больных с дисфункциями височно-нижнечелюстного сустава и жевательных мышц: диссертация ... доктора медицинских наук: 14.00.21 / Долгалев Александр Анатольевич; [Место защиты: ГОУВПО «Ставропольская государственная медицинская академия»]. – Ставрополь, 210 с.
9. Доменюк Д.А., Ведешина Э.Г., Дмитриенко С.В. 2017. Применение крианиметрических и морфологических исследований в оценке структурных элементов височно-нижнечелюстного сустава. *Кубанский научный медицинский вестник*. 1: 33–40.
10. Егорова Д.О., Арсенина О.И., Надточий А.Г., Ряховский А.Н., Попова Н.В. 2020. Рентгенологическая оценка положения головок нижней челюсти при различных типах лица. *Russian Journal of Stomatology. Stomatologia*. 99 (1): 55–60. <https://doi.org/10.17116/stomat20209901155>.
11. Лопушанская Т.А. 2019. Патогенетическое обоснование диагностики и лечения синдрома болевой дисфункции височно-нижнечелюстного сустава: дис. д-ра наук: 14.01.14. Лопушанская Татьяна Алексеевна. Белгород, 328 стр.
12. Пузин М.Н., Вязьмин А.Я. 2002. Болевая дисфункция височно-нижнечелюстного сустава. М.: Медицина. 158 с.
13. Пятанова Е.А., Потапов В.П., Мальцева А.В. 2017. Морфометрические параметры элементов височно-нижнечелюстного сустава при его хронических вывихах и подвывихах. *Морфологические ведомости*. 25 (4): 46–48. [https://doi.org/10.20340/mvmm.17 \(25\).04.46-48](https://doi.org/10.20340/mvmm.17 (25).04.46-48).



14. Рабухина Н.А., Семкин В.А., Аржанцев Н.П., Лобзин О.В. 1994. Современные подходы к диагностике и лечению дисфункции височно-нижнечелюстного сустава. *Стоматология*. 4: 26–28.
15. Рубникович С.П., Барадина И.Н., Денисова Ю.Л. 2017. Определение анатомо-томографических показателей височно-нижнечелюстных суставов с применением программы «Osteovizor». *Стоматология Эстетика Инновации*. 2: 169–180.
16. Фадеев Р.А., Зотова Н.Ю., Кузакова А.В. 2011. Метод обследования височно-нижнечелюстных суставов с использованием денальной компьютерной томографии. *Клиническая Стоматология. Институт Стоматологии*. С. 34–36.
17. Lunkova Y.S., Stupina, Y.V., Novikov V.M. 2018. Features of topographic anatomical and morphological changes of tmj elements in patients with unilateral and bilateral disposition of articular disk according to mri scan. *Ukrainian Dental Almanac*. 2 (3): 46–50. Retrieved from <https://dental-almanac.org/index.php/journal/article/view/198>.
18. Merigue L.F., de Castro Ferreira Conti A.C., Pedron Oltramari-Navarro P.V., de Lima Navarro R., de Almeida M.R. 2016. Tomographic evaluation of the temporomandibular joint in malocclusion subjects: condylar morphology and position. *Braz Oral Res [online]*. 30:e17. DOI: 10.1590/1807-3107BOR-2016.vol30.001.
19. Rawlani Sh., Bhowate R., Kashikar Sh., Khubchandani M., Rawlani S., Chandak R. 2018. Morphological evaluation of temporo-mandibular joint in Indian population. *Braz Dent Sci Jan/Mar*; 21 (1). doi: 10.14295/bds.2018.v21i1.1488.
20. Voytiatskaya I.V., Gayvoronskaya M.G., Kopytov A.A., Minyaylo Y.A., Tsimbalistov A.V. 2017. Anatomic x-ray features of the temporomandibular joint elements with a decrease in the interalveolar distance. *Drug Invention Today*. 9 (3): 69–73.

References

1. Akopjan R.A. 2017. Vzaimosvjaz' patologii visochno-nizhnecheljustnogo sustava s narushenijami okkluzii zubov i zubnyh rjadov [The relationship of pathology of the temporomandibular joint with disorders of occlusion of teeth and dentition] / *Bulletin of Medical Internet Conferences (ISSN 2224-6150)* 7: 9. / ID: 2017-09-5-A-12425.
2. Borodina G.N. 2017. Makro- i mikrostruktura golovki nizhnej cheljusti v norme i pri dvuhstoronnih distal'no neogranichennyh defektah zubnyh rjadov [Macro- and microstructure of the head of the lower jaws in a norm and with the bilateral distantly unlimited defects of the teeth series]. *Sibirskij medicinskij zhurnal (Irkutsk)*. 3.
3. Bulycheva E.A., Trezubov V.N., Bulycheva D.S. 2017. Aktual'nye voprosy stomatologii i cheljustno-licevoj hirurgii vozmozhnosti mul'tispiral'noj komp'juternoj tomografii pri izuchenii rasstrojstv visochno-nizhnecheljustnyh sustavov [The potential of multi-slice computed tomography in the study of temporo-mandibular joint disorders] / *Vestnik KGMA im. I.K. Ahunbaeva*. 6. ISSN 1694-6405.
4. Gazhva S.I., Zyzov D.M., Bolotnova T.V., Senina-Volzhszkaja I.V., Demin Ja.D., Astvacatryan L.Je., Kotunova N.A., Timofeeva E.I. 2017. Sravnenie dopolnitel'nyh metodov diagnostiki disfunkcii visochno-nizhnecheljustnogo sustava [Comparison of additional methods of diagnosis dysfunction of the temporomandibular joint]. *Mezhdunarodnyj nauchno-issledovatel'skij zhurnal*. 01 (55) – Chast' 1. DOI: 10.23670/IRJ.2017.55.130.
5. Gajvoronskaja M.G., Gajvoronskij I.V., Shashkov V.A., Semenova A.A. 2018. Osobennosti izmenenija formy i razmerov golovki nizhnej cheljusti pri anomal'nyh prikusah i potere zubov [Special features of shape and size changes of mandibular head in abnormal bites and teeth loss]. *Kurskij nauchno-prakticheskij vestnik «Chelovek i ego zdorov'e»*. 1: 93-98. DOI: 10.21626/vestnik/2018-1/14.
6. Geletin P.N., Karelina A.N., Romanov A.S., Mishutin E.A. 2016. Sposob diagnostiki sindroma bolevoj disfunkcii visochno-nizhnecheljustnogo sustava [Method of diagnosis of the temporomandibular joint disorders]. *Rossijskij stomatologicheskij zhurnal*. 20 (2): 82–84. DOI 10.18821/1728–2802 20 (2): 82–84.
7. Davydov B.N., Konnov V.V., Domenjuk D.A., Ivanjuta S.O., Samedov F.V., Arutjunova A.G. 2019. Morfometricheskaja karakteristika i korrelyacionnye vzaimosvjazi kostnyh struktur visochno-nizhnecheljustnogo sustava v rasshirenii predstavlenij ob individual'no-tipologicheskoi izmenchivosti [Morphometric characteristics and correlational relationships of bone structures of the temporomandibular joint in the expansion of ideas about individual typological variability]. *Medicinskij alfavit. Stomatologija*. 23 (3): 44–50. DOI: 10.33667/2078–5631–2019–3–23(398)–44–50.

8. Dolgalev A.A. 2009. Taktika individual'nogo podhoda pri vostanovlenii celostnosti zubnyh rjadov bol'nyh s disfunkcijami visochno-nizhnecheljustnogo sustava i zhevatel'nyh myshc: dissertacija ... doktora medicinskih nauk : 14.00.21 [Tactics of an individual approach in restoring the integrity of the dentition of patients with dysfunctions of the temporomandibular joint and masticatory muscles: dissertation ... Doctors of Medical Sciences: 14.00.21]. Dolgalev Aleksandr Anatol'evich; Mesto zashhity: GOUVPO «Stavropol'skaja gosudarstvennaja medicinskaja akademija». Stavropol', 210 s.
9. Domenjuk D.A., Vedeshina Je.G., Dmitrienko S.V. 2017. Primenenie kraniometricheskikh i morfologicheskikh issledovanij v ocenke strukturnykh jelementov visochno-nizhnecheljustnogo sustava [The use of craniometric and morphological studies in the assessment of structural elements of the temporomandibular joint]. Kubanskij nauchnyj medicinskij vestnik, 1: 162.
10. Egorova D.O., Arsenina O.I., Nadtochij A.G., Rjahovskij A.N., Popova N.V. 2020. Rentgenologicheskaja ocenka polozhenija golovok nizhnej cheljusti pri razlichnyh tipah lica [X-ray assessment of the position of the mandibular condyles in different types of face]. Russian Journal of Stomatology. 99 (1): 55–60. <https://doi.org/10.17116/stomat20209901155>.
11. Lopushanskaja T.A. 2019. Patogeneticheskoe obosnovanie diagnostiki i lechenija sindroma bolevoj disfunkcii visochno-nizhnecheljustnogo sustava [Pathogenetic substantiation of diagnosis and treatment of temporomandibular joint pain dysfunction syndrome]: dis. d-ra nauk: 14.01.14 / Lopushanskaja Tat'jana Alekseevna, Belgorod, 328 s.
12. Puzin M.N., Vjaz'min A.Ja. 2002. Bolevaja disfunkcija visochno-nizhnecheljustnogo sustava [Pain dysfunction of the temporomandibular joint.]. M. : Medicina, 158 s.
13. Pyatanova E.A., Potapov V.P., Mal'ceva A.V. 2017. Morfometricheskie parametry jelementov visochno-nizhnecheljustnogo sustava pri ego hronicheskikh vyvihah i podvyvihah [Morphometric parameters of the temporomandibular joint elements at its chronic luxation's and subluxation]. Morfologicheskie vedomosti. 25 (4): 46–48. [https://doi.org/10.20340/mvmn.17\(25\).04.46-48](https://doi.org/10.20340/mvmn.17(25).04.46-48).
14. Rabuxina N.A., Semkin V.A., Arzhancev N.P., Lobzin O.V. 1994. Sovremenny'e podxody k diagnostike i lecheniyu disfunkcii visochno-nizhnecheljustnogo sustava [Modern approaches to the diagnosis and treatment of temporomandibular joint dysfunction]. Stomatologiya. 4: 26–28.
15. Rubnikovich S.P., Baradina I.N., Denisova Ju.L. 2017. Opredelenie anatomotomograficheskikh pokazatelej visochno-nizhnecheljustnyh sustavov s primeneniem programmy «Osteovizor» [Determination of anatomical-tomographic indices of temporomandibular joints using the software «Osteovizor»]. Stomatologija Jestetika Innovacii. 2: 169–180.
16. Fadeev R.A., Zotova N.Ju., Kuzakova A.V. 2011. Metod obsledovanija visochno-nizhnecheljustnyh sustavov s ispol'zovaniem dental'noj komp'yuternoj tomografii [Method of examination of temporomandibular joints using dental computed tomography]. Klinicheskaja Stomatologija. Institut Stomatologii, S. 34–36.
21. Lunkova Y.S., Stupina, Y.V., Novikov V.M. 2018. Features of topographic anatomical and morphological changes of tmj elements in patients with unilateral and bilateral disposition of articular disk according to mri scan. Ukrainian Dental Almanac. 2 (3): 46–50. Retrieved from <https://dental-almanac.org/index.php/journal/article/view/198>.
22. Merigue L.F., de Castro Ferreira Conti A.C., Pedron Oltramari-Navarro P.V., de Lima Navarro R., de Almeida M.R. 2016. Tomographic evaluation of the temporomandibular joint in malocclusion subjects: condylar morphology and position. Braz. Oral. Res. [online]. 30: e17. DOI: 10.1590/1807-3107BOR-2016.vol30.001.
23. Rawlani Sh., Bhowate R., Kashikar Sh., Khubchandani M., Rawlani S., Chandak R. 2018. Morphological evaluation of temporo-mandibular joint in Indian population. Braz. Dent. Sci. Jan/Mar; 21 (1). doi: 10.14295/bds.2018.v21i1.1488.
24. Voytiatskaya I.V., Gayvoronskaya M.G., Kopytov A.A., Minyaylo Y.A., Tsimbalistov A.V. 2017. Anatomic x-ray features of the temporomandibular joint elements with a decrease in the interalveolar distance. Drug Invention Today. 9 (3): 69–73.

Конфликт интересов: о потенциальном конфликте интересов не сообщалось.

Conflict of interest: no potential conflict of interest related to this article was reported.



ИНФОРМАЦИЯ ОБ АВТОРАХ

Цимбалистов Александр Викторович, доктор медицинских наук, профессор, заведующий кафедрой ортопедической стоматологии Белгородского государственного национального исследовательского университета

Войтяцкая Ирина Викторовна, доктор медицинских наук, профессор кафедры стоматологии общей практики Белгородского государственного национального исследовательского университета, член диссертационного совета Белгородского государственного национального исследовательского университета, доцент кафедры ортопедической стоматологии Санкт-Петербургского государственного университета

Лопушанская Татьяна Алексеевна, доктор медицинских наук, доцент кафедры ортопедической стоматологии Санкт-Петербургского государственного университета

Мамедов Эмин Сеймур-оглы, аспирант кафедры ортопедической стоматологии Белгородского Государственного Национального Исследовательского Университета

Пахлеваниян Гурген Гнелович, ассистент кафедры стоматологии общей практики медицинского института Белгородского государственного национального исследовательского университета

INFORMATION ABOUT THE AUTHORS

Alexander V. Tsimbalistov, Doctor of Medical Sciences, Professor, Head of the Department of Orthopedic Dentistry of the Belgorod State National Research University

Irina V. Voytyatskaya, Doctor of Medical Sciences, Professor of the Department of General Practice Dentistry of the Belgorod State National Research University, member of the Dissertation Council of the Belgorod State National Research University, Associate Professor of the Department of Orthopedic Dentistry of St. Petersburg State University

Tatyana A. Lopushanskaya, Doctor of Medical Sciences, Associate Professor of the Department of Orthopedic Dentistry of St. Petersburg State University

Emin S. Mammadov, Postgraduate student of the Department of Orthopedic Dentistry of the Belgorod State National Research University

Gurgen G. Pakhlevanyan, Assistant of the Department of General Practice Dentistry of the Medical Institute of the Belgorod State National Research University