



УДК 617-089.844

DOI: 10.18413/2687-0940-2021-44-1-109-125

## **Обзор методик и практика реконструктивных вмешательств на митральном клапане за период 2015–2020 гг. в кардиохирургическом отделении Белгородской областной клинической больницы Святителя Иоасафа**

**М.А. Сазоненков<sup>1,2</sup>, Х.Х. Исмаев<sup>2</sup>, А.С. Москалёв<sup>1</sup>,  
Э.Э. Эрнст<sup>1,2</sup>, Е.И. Селюкова<sup>1</sup>**

<sup>1</sup> Областное государственное бюджетное учреждение здравоохранения «Белгородская областная клиническая больница Святителя Иоасафа»,  
Россия, 308007, г. Белгород, ул. Некрасова, 8/9

<sup>2</sup> Белгородский государственный национальный исследовательский университет,  
Россия, 308015, г. Белгород, ул. Победы, д. 85  
E-mail: sazonenkov@mail.ru

**Аннотация.** Порок митрального клапана сердца является одним из основных диагнозов, оперируемых в кардиохирургии в настоящее время. В кардиохирургическом отделении белгородской областной клинической больницы Святителя Иоасафа за период 2015–2020 гг. в среднем выполнялось 485 операций на сердце в год. Из них в 51–84 случаях выполнялась оперативная коррекция митрального порока. Этиология порока разнообразна: дегенеративный порок, хроническая ревматическая болезнь сердца (ХРБС), вторичное поражение при ишемической болезни сердца (ИБС), инфекционный эндокардит (ИЭ), гипертрофическая обструктивная кардиомиопатия (ГКМП).

За выбранный период в практике кардиохирургического отделения доля дегенеративной митральной недостаточности (ДМН) составила 40,5 % – 61,7 % случаев. Частота протезирования клапана при ДМН постепенно снизилась с 50 % до 21,4 % случаев. Доля операций реконструкции митрального клапана (МК) возросла с 50 % до 78,6 % случаев. В практике отделения пластика МК производилась при патологии (ведущем элементе комплекса дисплазий) задней створки (пролапс/разрыв), когда потребность в имплантации неоходрд РТФЕ минимальна. При выраженной патологии передней створки производилось протезирование клапана. Для реконструкции клапана применялись следующие методики: изолированная имплантация опорного кольца (27,3 % – 4 % случаев), имплантация опорного кольца + резекция (треугольная/квадрангулярная) задней створки (23,3 % – 36,4 % случаев) и имплантация опорного кольца + пликация задней створки (10 % – 35,7 % случаев).

В представленном материале разобраны существующие методики реконструкции МК, их преимущества и недостатки, выбор методов пластики в нашем отделении и их статистическое распределение.

**Ключевые слова:** порок митрального клапана, этиология, методы хирургического лечения, пластика митрального клапана.

**Для цитирования:** Сазоненков М.А., Исмаев Х.Х., Москалев А.С., Эрнст Э.Э., Селюкова Е.И., 2021. Обзор методик и практика реконструктивных вмешательств на митральном клапане за период 2015–2020 гг. в кардиохирургическом отделении Белгородской областной клинической больницы Святителя Иоасафа. Актуальные проблемы медицины. 44 (1): 109–125. DOI: 10.18413/2687-0940-2021-44-1-109-125.

## **Review of methods and practice of mitral valve reconstructions during the period 2015–2020 in the cardiac surgery department of Belgorod Regional Clinical Hospital**



**Maxim A. Sazonenkov**<sup>1,2</sup>, **Khushbakhtdzon H. Ismatov**<sup>2</sup>, **Andrey S. Moskalev**<sup>1</sup>,  
**Edgard E. Ernst**<sup>1,2</sup>, **Ekaterina I. Selukkova**<sup>1</sup>

<sup>1</sup> Belgorod Regional Clinical Hospital,  
8/9 Nekrasov St., Belgorod, 308007, Russia

<sup>2</sup> Belgorod National Research University,  
85 Pobedy St., Belgorod, 308015, Russia

E-mail: sazenenkov@mail.ru

**Abstract.** The mitral valve is now one of the most operated pathologies. Department of cardiac surgery of the St. Ioasaf Belgorod Regional Clinic during the period 2015–2020 were executed average 485 operations per year. Of them 51–84 are operations on mitral valve. The mitral valve lesion etiologies are different: degenerative lesion, rheumatic valvulitis, secondary lesion to ischemic heart disease, infective endocarditis, hypertrophic cardiomyopathy.

During the period 2015–2020 degenerative mitral valve lesion constituted 40,5 % – 61,7 % of cases. Of them the frequency of prosthesis implantation was decreased 50 % – 21,4 %. Frequency of mitral valve reconstructions increased from 50 % to 78,6 % during this period. In our practice reconstructive operations were applied in posterior leaflet pathologies (prolapse/rupture) when the need of PTFE neochords is minimal. In the cases of anterior leaflet pathology, we performed prosthesis implantation. For the valve reconstructions we used methods: isolated supporting ring implantation (27,3 % – 4 % cases), supporting ring implantation + posterior leaflet resection (quadrangular/triangular) (23,3 % – 36,4 % cases) and supporting ring implantation + posterior leaflet plication (10 % – 35,7 % cases).

In this material the contemporary methods of mitral valve reconstruction were presented. Their advantages and disadvantages were discussed. We presented our set of methodologies and their distribution.

**Keywords:** mitral valve lesion, etiology, methods of surgical correction, reconstructive operations.

**For citation:** Sazonenkov M.A., Ismatov Kh.H., Moskalev A.S., Ernst E.E., Selukkova E.I. 2021. Review of methods and practice of mitral valve reconstructions during the period 2015–2020 in the cardiac surgery department of Belgorod Regional Clinical Hospital. Challenges in modern medicine. 44 (1): 109–125 (in Russian). DOI: 10.18413/2687-0940-2021-44-1-109-125.

## Введение

Дегенеративная недостаточность митрального клапана встречается у 2–3 % взрослых [Ассоциация..., 2009; Ассоциация..., 2020; Goldstone et al., 2016]. Морфологической основой недостаточности митрального клапана является его врожденная дисплазия. Менее грубые варианты дисплазии приводят к развитию клинически значимых проявлений на 4–5-м десятилетиях жизни. Среди морфологических причин недостаточности клапана наиболее часто встречается изолированное поражение задней створки в ее среднем сегменте (P2) в виде пролапса и/или разрыва ее тела или ее хорд (рис. 1). Частота этого поражения составляет 60–83 % процента случаев митральной недостаточности [Pasrija et al., 2019; Cohn et al., 1994].

Многочисленные исследования показали, что прогрессирование симптомов с появлением дисфункции ЛЖ у пациентов с хронической тяжелой МР развивается в течение 6–10 лет. Без оперативного лечения эта патология, имеющая хроническое течение, может привести к развитию тяжелой сердечной недостаточности, при которой летальность составляет до 34 % в год [Antoine et al., 2018]. Радикальным методом лечения является хирургический. Может выполняться протезирование митрального клапана механическим, биологическим протезами или восстанавливающая операция (рис. 2). Пластическая реконструкция митрального клапана имеет доказанные лучшие непосредственные [Железнев, и др., 2014; Мартьянова и др., 2019; Coutinho et al., 2016] и отдаленные результаты, меньшее количество тромбоэмболических и инфекционных осложнений в сравнении с механическим протезированием клапана [Mori et al., 2020]. Поэтому хирург всегда должен стремиться к ее выполнению.

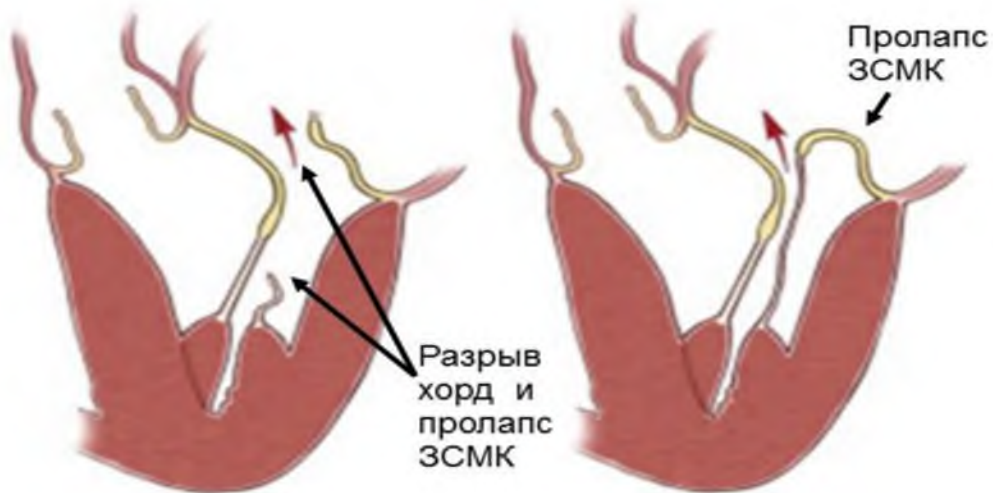


Рис. 1. Наиболее частые причины недостаточности митрального клапана: пролапс/разрыв задней створки митрального клапана (ЗСМК)

Fig. 1. The most common causes of mitral valve insufficiency: prolapse/rupture of the posterior mitral valve leaflet (PMV)

Примечание: Красная стрелка – направление потока регургитации. Черные стрелки – разрыв хорд и пролапс задней створки митрального клапана (ЗСМК).

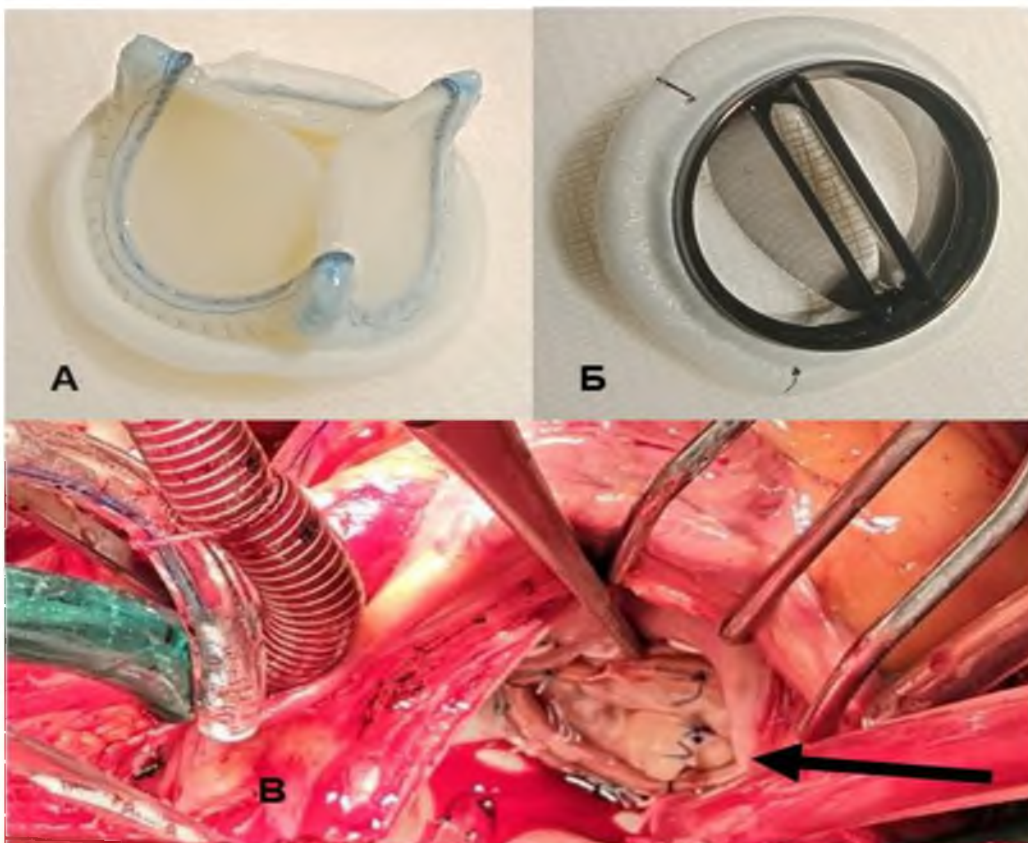


Рис. 2. Основные типы операций на митральном клапане  
Fig. 2. Main types of mitral valve surgery

Примечание: А – биологический протез митрального клапана. Б – механический протез митрального клапана. В – Успешная пластика митрального клапана: имплантация опорного кольца, пликация пролапса задней створки МК (доступ через левое предсердие, клапан показан стрелкой).

Необходимость сохранения собственного клапана вызвала развитие и совершенствование различных методик его пластики. Первыми были предложены несколько способов протезирования сухожильных хорд [Sanders et al., 1965], что в дальнейшем с появлением искусственных хорд из политетрафторэтилена [Zussa et al., 1990] развилось в обширную теорию и практику «Американского метода» (рис. 3).

Несколько позднее была предложена методика восстановления запирающей функции клапана путем обширной квадриангулярной резекции пораженного участка створок, сшивания неизмененных участков и сужения митрального отверстия путем подшивания опорного кольца меньшего размера, чем диаметр патологически расширенного фиброзного кольца клапана. Этот метод получил название «Французская коррекция» и считался эталонным в течение 30 лет [Carpentier, 1969; Carpentier, 1983] (рис. 4. А, Б, Д). Дальнейшее развитие практики применения «Французской коррекции» привело к появлению ограниченной резекции задней створки [Suri et al., 2005; Gazoni et al., 2007] (рис. 4. В, Г, Д). Еще несколько позднее были описаны безрезекционные методы продольной [Calafiore et al., 2006; Mihaljevic et al., 2006; Tabata et al., 2008; Suri et al., 2010] и поперечной [Woo et al., 2012] пликаций (сборивания) пораженных участков задней створки.

В предлагаемом материале мы описываем практику оперативных вмешательств на митральном клапане при его дегенеративной недостаточности в кардиохирургическом отделении БОКБ Святителя Иоасафа за период 2015–2020 гг. Приводим статистику протезирования, различных методов пластики митрального клапана и их результаты.

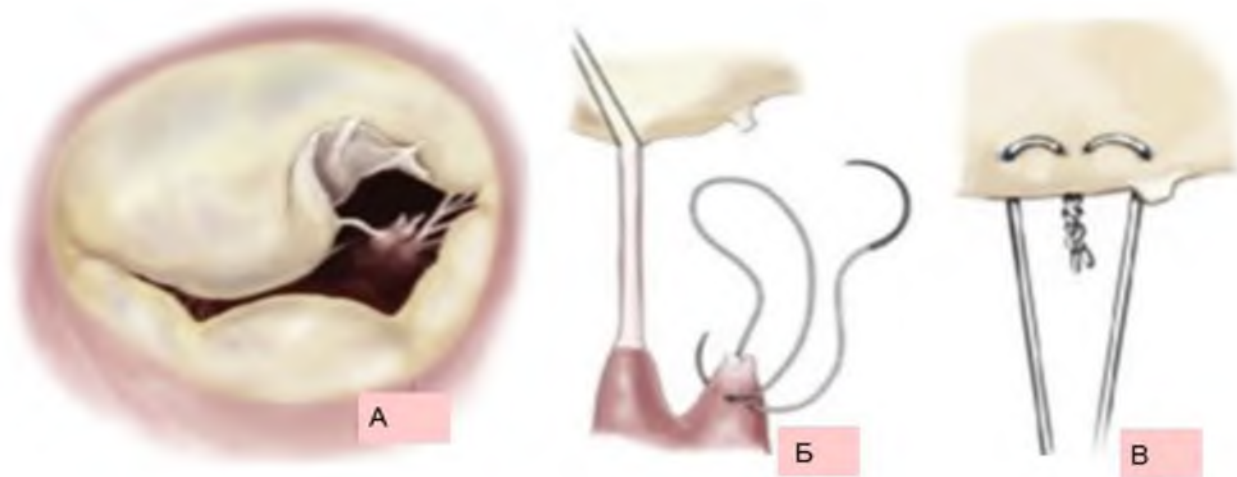


Рис. 3. «Американская коррекция». Протезирование разорванных или удлиненных естественных хорд синтетическими нитями в пролабирующих участках створки

Fig. 3. American Correction. Prosthetics of torn or elongated natural chords with synthetic threads in the prolapsed sections of the valve

Примечание: А – разрыв хорд передней створки МК и ее пролапс, Б – Прошивание сосочковых мышц МК, относящихся к зоне разрыва хорд. В – Завязывание синтетических нитей из PTFE в выровненном участке передней створки

### Материалы и методы

Были выбраны все случаи изолированных и сочетанных вмешательств на митральном клапане (МК) за период 01.01.2015–31.12.2020. Основными причинами клинически значимого порока МК в кардиохирургическом отделении БОКБ были дегенеративный порок митрального клапана (ДМП), хроническая ревматическая болезнь сердца (ХРБС), вторичное поражение при ишемической болезни сердца (ИБС),

инфекционный эндокардит (ИЭ), гипертрофическая обструктивная кардиомиопатия (ГКМП). В диагностированном дегенеративном пороке МК были выделены две группы.

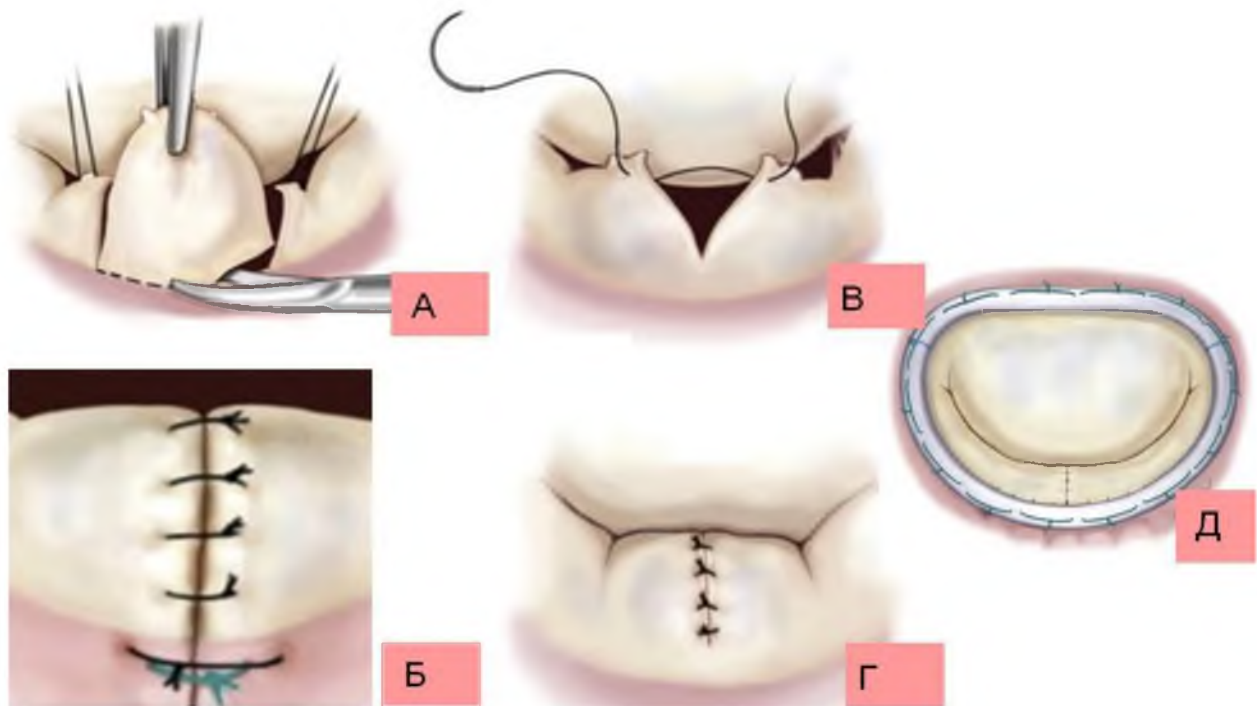


Рис. 4. Резекционные методы пластики задней створки митрального клапана. «Французская» коррекция (А, Б, Д). Треугольная (ограниченная) резекция задней створки (В, Г, Д)  
Fig. 4. Resection methods of plasty of the posterior cusp of the mitral valve. «French» correction (А, В, D). Triangular (limited) resection of the posterior leaflet (C, D, E)

Примечание: А – квадриангулярное иссечение пораженного участка задней створки. Б – сшивание краев резецированной створки и укрепляющие швы в основание фиброзного кольца одиночными швами. В – треугольная (ограниченная) резекция задней створки. Г – сшивание краев створки одиночными швами после ограниченного иссечения. Д – подшивание жесткого опорного кольца меньшего размера.

Первичное поражение МК (изолированное или сочетанное), проявляющееся врожденной дисплазией одной или нескольких его структур и несостоятельностью замыкательной функции. При сочетании с ИБС к первичной дегенеративной митральной недостаточности были отнесены случаи многокомпонентной реконструкции МК (включавшие резекцию и/или пликацию задней створки). К вторичному дегенеративному пороку МК были отнесены недостаточность МК при ведущем пороке аортального клапана (стеноз, недостаточность, аневризма корня аорты с развитием аортальной недостаточности), а также сочетанный дегенеративный кальциноз митрального и аортального клапанов неревматической этиологии.

По набору причин в нашем отделении применялась «Французская коррекция» или ее варианты. Для пластики МК мы применяли следующие методики: шовная аннулопластика по V. Radovanovich, изолированная имплантация опорного кольца (рис. 4 Д), имплантация опорного кольца + резекция (треугольная/квадриангулярная) задней створки (рис. 4. А, В, Д), имплантация опорного кольца + пликация задней створки (рис. 5, 6). В данном материале изложены наши статистика и опыт применяемых методов хирургического лечения дегенеративной недостаточности митрального клапана.

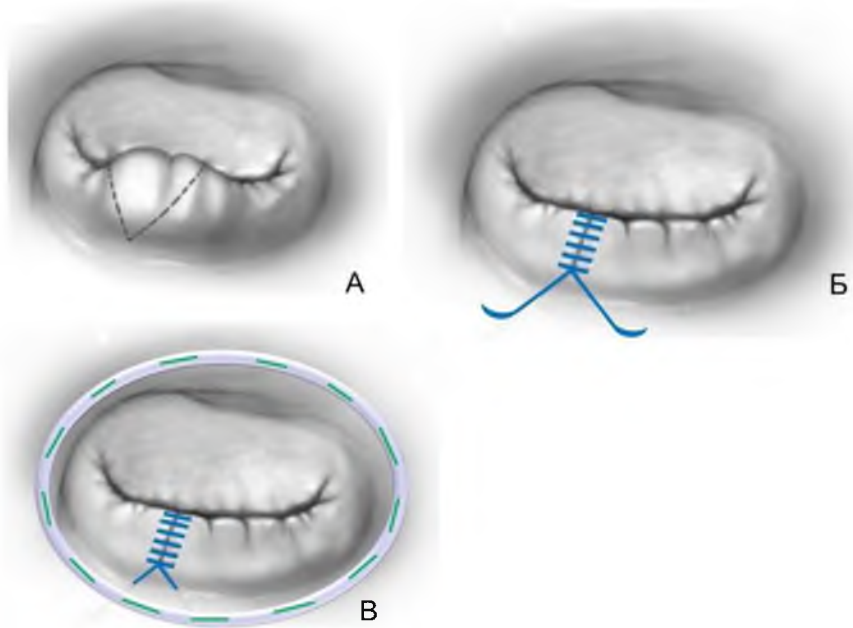


Рис. 5. Поперечная безрезекционная пликация (сборивание) пораженного участка задней створки митрального клапана по Woo Y.J. (2012)  
Fig. 5. Transverse non-resection plication (knitting) of the affected area of the posterior mitral valve leaflet according to Woo Y.J. (2012)

Примечание: А – Прерывистой линией выделен пролабирующий сегмент задней створки митрального клапана. Б – Сборивание пролабировавшего участка двойным обвивным швом. В – Укрепление реконструкции подшиванием опорного кольца.

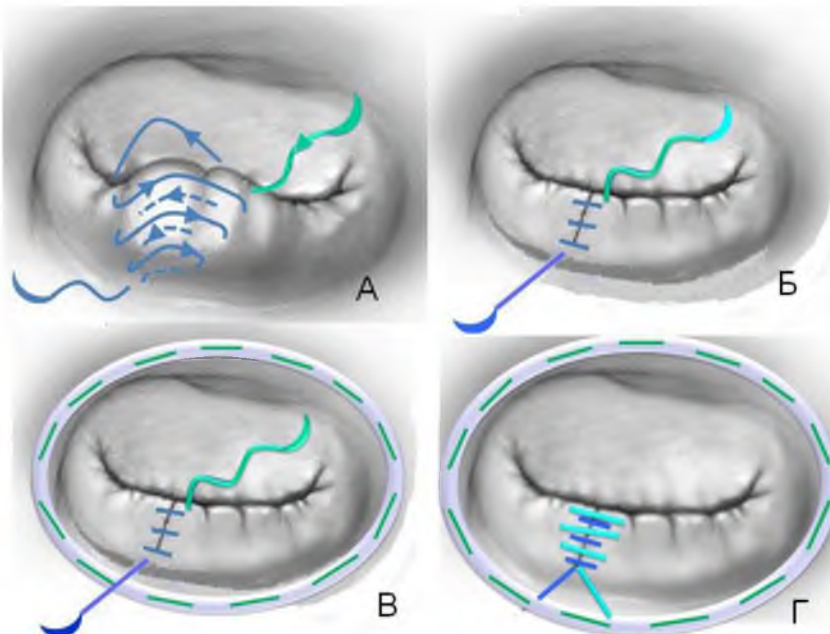


Рис.6. Последовательная регулируемая поперечная пликация (сборивание) пораженного участка задней створки митрального клапана  
Fig. 6. Sequential adjustable transverse plication (knitting) of the affected area of the posterior mitral leaflet

Примечание: А – пликация (сборивание) первой нитью двойного обвивного шва пролабирующего/разорванного участка задней створки митрального клапана. Б – затягивание сборивающего шва. В – укрепление реконструкции подшиванием опорного кольца меньшего диаметра, чем исходный дооперационный. Г – регулирующее сборивание пораженного участка второй нитью двойного обвивного шва.

## Результаты

В течение периода 2015–2020 в отделении кардиохирургии БОКБ было выполнено 47–84 вмешательств на митральном клапане в год (табл. 1). Наибольшее количество операций выполнялось по поводу дегенеративной митральной недостаточности (ДМН): 34 (40,5 %), 25 (49 %), 32 (44,4 %), 24 (44,4 %), 30 (56,6 %), 29 (61,7 %) случаев.

Таблица 1  
Table 1

Этиология оперированного митрального порока за период 2015–2020 гг.  
Etiology of operated mitral valve disease for the period 2015–2020

Этиология/год + число случаев	2015 (84)	2016 (51)	2017 (72)	2018 (54)	2019 (53)	2020 (47)
ДМН	34 (40,5 %)	25 (49 %)	32 (44,4 %)	24 (44,4 %)	30 (56,6 %)	29 (61,7 %)
ХРБС	16 (19 %)	9 (17,6 %)	17 (23,6 %)	10 (18,5 %)	9 (16,9 %)	3 (6,3 %)
ИБС	25 (30,8 %)	8 (15,7 %)	3 (4,2 %)	12 (22,2 %)	8 (15,1 %)	9 (19,1 %)
ИЭ	4 (4,8 %)	4 (7,8 %)	16 (22,2 %)	5 (9,3 %)	5 (9,4 %)	1 (3,2 %)
ГКМП	5 (5,9 %)	5 (9,8 %)	4 (5,6 %)	3 (5,6 %)	1 (1,9 %)	5 (10,6 %)

Примечание: ДМН – дегенеративная митральная недостаточность, ХРБС – хроническая ревматическая болезнь сердца, ИБС – ишемическая болезни сердца, ИЭ – инфекционный эндокардит, ГКМП – гипертрофическая кардиомиопатия.

Дегенеративный митральный порок от общего количества вмешательств на МК составлял 40,5 % – 61,7 % случаев. В данной группе первичное поражение МК, проявляющееся грубой врожденной дисплазией одной или нескольких его структур, составило подавляющее большинство случаев 80 % – 91,7 %. Вторичный дегенеративный порок был встречен в 6,7 – 11,7 % случаев, в малопоказательном 2020 г. – в 20 % случаев (табл. 2).

Таблица 2  
Table 2

Частота первичного и вторичного дегенеративных митральных пороков в общем числе коррекций митрального порока за период 2015–2020 гг.

The frequency of primary and secondary degenerative mitral defects in the total number of mitral valve corrections for the period 2015–2020

	2015	2016	2017	2018	2019	2020	2015–2020
ДМН	34 (40,5 %)	25 (49 %)	32 (44,4 %)	24 (44,4 %)	30 (56,6 %)	29 (61,7 %)	174 (48,2 %)
Первичная	30 (88,3 %)	22 (88 %)	28 (87,5 %)	22 (91,7 %)	28 (93,3 %)	25 (86,2 %)	155 (89,1 %)
Вторичная	4 (11,7 %)	3 (12 %)	4 (12,5 %)	2 (7,3 %)	2 (6,7 %)	4 (13,8 %)	19 (10,9 %)

Примечание: ДМН – дегенеративная митральная недостаточность.

Частота реконструкции клапана составила от 50 % до 78,6 %. Для коррекции митрального порока применялись клапансохраняющие методики и протезирование (рис. 2). Из клапансохраняющих методик применялись: имплантация жесткого опорного кольца и шовная аннулопластика по V. Radovanovich. Протезирование клапана с сохранением подклапанного аппарата тем или иным механическим или биологическим протезом выполнялось с частотой 44 % – 12,5 % случаев (табл. 3).

В течение периода 2015–2020 гг. из 84, 51, 72, 54, 53, 47 коррекций по поводу дегенеративного митрального порока было прооперировано: 34 (40,5 %), 25 (49 %), 32 (44,4 %), 24 (44,4 %), 30 (56,6 %), 29 (61,7 %) пациентов. Первичный дегенеративный митральный порок коррегирован в 30, 22, 28, 22, 28 и 25 случаях. То есть первичное дегенеративное поражение митрального клапана в общем числе коррекций МК за выбранный период встретилось с возрастающей частотой 88,3 % – 93,3 % (табл. 2).



Доля клапансохраняющих методик за выбранный период 2015–2020 гг. постоянно возрастала, а именно с 50 % случаев коррекции до 64 % – 78.6 %. В нашем отделении из пластических реконструкций МК применялось: изолированная имплантация опорного кольца выполнена в: 4 (13,3 %), 6 (27,25 %), 8 (28,6 %), 2 (9 %), 5 (17,9 %), 1 (4 %) случаях. Применялись два вида многокомпонентной пластики митрального клапана. Пластика на опорном кольце + резекция (треугольная /квадриангулярная) задней створки выполнена в: 7 (23,3 %), 8 (36,4 %), 9 (32,1 %), 8 (36,4 %), 7 (25 %), 9 (36 %) случаях. Пластика на опорном кольце + пликация задней створки выполнена в: 3 (10 %), 0 (0 %), 4 (14,3 %), 5 (22,7 %), 10 (35,7 %), 6 (25 %) случаях (табл. 3).

Таблица 3  
Table 3

Виды коррекции митрального порока за период 2015–2020 гг. при первичном дегенеративном митральном пороке  
Types of mitral valve correction for the period 2015–2020 in primary degenerative mitral disease

	2015	2016	2017	2018	2019	2020	2015–2020
Первичная ДМН	30 (35,7 %)	22 (43 %)	28 (38,9 %)	22 (40,7 %)	28 (52,8 %)	25 (86,2 %)	155 (42,9 %)
ПМК Био	8 (26,7 %)	2 (9,1 %)	1 (3,6 %)	1 (4,5 %)	3 (10,7 %)	4 (16 %)	19 (12,3 %)
ПМК Мех	7 (23,3 %)	6 (27,3 %)	6 (21,4 %)	6 (27 %)	3 (10,7 %)	5 (20 %)	33 (21,3 %)
Шовная	1 (3,3 %)	0	0	0	0	0	1 (0,6 %)
Оп Кольцо	4 (13,3 %)	6 (27,25 %)	8 (28,6 %)	2 (9 %)	5 (17,9 %)	1 (4 %)	26 (16,8 %)
Оп Кольцо + резекция	7 (23,3 %)	8 (36,4 %)	9 (32,1 %)	8 (36,4 %)	7 (25 %)	9 (36 %)	48 (31 %)
Оп Кольцо + пликация	3 (10 %)	0	4 (14,3 %)	5 (22,7 %)	10 (35,7 %)	6 (25 %)	28 (18 %)
ПМК	15 (50 %)	8 (36,4 %)	7 (25 %)	7 (31,8 %)	6 (21,4 %)	9 (36 %)	52 (33,5 %)
ПлМК	15 (50 %)	14 (63,6 %)	21 (75 %)	15 (68,2 %)	22 (78,6 %)	16 (64 %)	103 (66,5 %)

Примечание: ПМК Био – протезирование МК биологическим протезом. ПМК Мех – протезирование МК механическим протезом. ПлМК – пластика митрального клапана. ЗСМК – задняя створка митрального клапана.

Вторичная митральная недостаточность оперирована в: 4 (4,8 %), 3 (5,9 %), 4 (5,6 %), 2 (3,7 %), 2 (3,8 %), 4 (13,8 %) случаях. Из всех 19 случаев протезирование МК было выполнено в 6 (31,6 %), шовная аннулопластика в 4 (21,1 %), пластика на опорном кольце в 9 (47,7 %) случаях (табл. 4).

Таблица 4  
Table 4

Виды коррекции митрального порока за период 2015–2020 гг. при вторичном дегенеративном митральном пороке  
Types of mitral valve correction for the period 2015–2020 in secondary degenerative mitral valve disease

	2015	2016	2017	2018	2019	2020	2015–2020
Вторичная ДМН	4 (4,8 %)	3 (5,9 %)	4 (5,6 %)	2 (3,7 %)	2 (3,8 %)	4 (13,8 %)	19 (5,3 %)
ПМК Био				1			1 (5,2 %)
ПМК Мех	3	1				1 (25 %)	5 (26,3 %)
Шовная		2		1	1		4 (21,1 %)
Оп Кольцо	1		4		1	3 (75 %)	9 (47,7 %)
ПМК	3	1	0	1	0	1	6 (31,6 %)
ПлМК	1	2	4	1	2	3	13 (68,4 %)

Примечание: ПМК Био – протезирование МК биологическим протезом. ПМК Мех – протезирование МК механическим протезом. Пл МК – пластика митрального клапана.



### Обсуждение

В работе нашего отделения в год кардиохирургических операций взрослым выполнялось в среднем 485. Из них коррекция митрального порока составила 47–84 вмешательства, то есть 9,7–17,3 % случаев, что соответствует общей статистике. Из вмешательств на МК наибольшее количество операций выполнялось по поводу дегенеративной митральной недостаточности: 40,5 % – 61,7 % случаев. Рост случаев ДМН на треть за выбранный период времени объясняется снижением долей ревматического с 19 % до 6,13 % и ишемического с 30,8 % до 19,7 % пороков МК. Что, в свою очередь, связано с общим уменьшением ревматической этиологии пороков и с улучшением качества лечения острых форм ишемической болезни сердца в Белгородской области. Частота случаев инфекционного эндокардита практически не изменялась в течение выбранного периода времени и соответствовала известной описанной встречаемости [Vincent et al., 2018].

Гипертрофическая кардиомиопатия также встречались с приблизительно неизменной частотой, соответствовавшей 1 случай на 500 взрослых кардиологических пациентов [Sen-Chowdhry et al., 2016]. Хотя с 2019 года при хирургическом лечении ГКМП мы начали применять изолированное иссечение межжелудочковой перегородки без протезирования митрального клапана. Что привело к снижению процента этой этиологии в статистике операций на МК с 5,9 % до 1,9 % (табл. 1).

Наибольшую долю в случаях оперативного лечения митрального порока в представленном периоде наблюдения составил дегенеративный порок митрального клапана. В периоде 2015–2020 гг. он был причиной операций у 40,5 % – 64,5 % пациентов с патологией МК. Первичный дегенеративный порок МК – это врожденная дисплазия чаще нескольких компонентов клапана. Она может сочетаться с ИБС у возрастных пациентов. Первичный дегенеративный митральный порок коррелирован в 35,7 % – 80 % случаев, что соответствует общемировой статистике [Бокерия и др., 2003; Железнев и др., 2014; Мартынова и др., 2019; Cohn et al., 1994; Pasrija et al., 2019]. Вторичным порок МК является при ведущем пороке аортального клапана, а также при сочетанном дегенеративном кальцинозе митрального и аортального клапанов без ревматической этиологии. Вторичный порок МК был прооперирован нами в 19 случаях, что составило 4,8 % – 3,8 % случаев в общей этиологии митрального порока (табл. 2). Полученные данные соответствуют общей статистике.

Оптимальной для пациента является реконструкция митрального клапана. В течение описываемого периода частота протезирования клапана механическим или биологическим протезами постепенно снизилась с 50 % до 21,4 % и 36 % случаев. Соответственно доля случаев пластики клапана при его первичной недостаточности возросла с 50 % до 78,6 % и 64 % (табл. 3). Что в основном объясняется ростом опыта хирургов. Также произошло расширение числа применявшихся методик.

Необходимость сохранения собственного клапана вызвала появление и совершенствование методик его пластики. Первой была предложена шовная аннулопластика, заключающаяся в одиночных швах, наложенных на отдельные участки фиброзного кольца клапана и/или в двух прерывистых швах, наложенных параллельно фиброному кольцу, направленных на его сужение [Davila, Glover, 1958]. В последующем пытались сузить кольцо клапана наложением одного или нескольких швов на его комиссуры [Lillehei et al., 1958]. Также применяли пликацию (сборивание) пролабирующих или разорванных участков задней створки одиночными швами [McGoon, 1960]. Однако результаты первых методов и их способов выполнения не были однозначными и долговременными.

Дальнейшее развитие методик пластики митрального клапана пошло по двум направлениям. Первое направление, «Американская коррекция», заключается в протез-



зировании сухожильных хорд с возможной дополнительной имплантацией опорного кольца при расширении фиброзного кольца клапана (рис. 3). Ее философия в отношении элементов клапана: «не резецировать», тем самым максимально сохранить трехмерное строение фиброзного кольца, всех структур митрального клапана и их подвижность. Что предполагает сохранение близкого к естественному распределения механических нагрузок. Первые попытки этой техники не позволили получить стабильные долговременные результаты из-за неудачных материалов для протезирования хорд [Menges et al., 1964] или сложности с отмером их длины [Sanders et al., 1965]. С появлением в начале 1990-х годов искусственных сухожильных хорд из политетрафторэтилена [Zussa et al., 1990] результаты метода значительно улучшились, что возобновило потерянный к нему интерес.

В настоящее время часть хирургов считает, что техника имплантации политетрафторэтиленовых неоход безопасна, эффективна и долговременна [Alameddine et al., 2019]. Она обеспечила хорошие непосредственные и отдаленные результаты, хотя сложность ее выполнения не дает однозначной оценки всеми хирургами и может разочаровать в ее использовании [Mori et al., 2017, Nakaoka et al., 2017]. Присущи ей некоторые отрицательные стороны. Требуется наличия дорогостоящих материалов. Ее выполнимость зависит от варианта анатомического строения сосочковых мышц клапана (количества головок и их диаметра). Также ее выполнимость ограничена в случаях выраженной дилатации левого желудочка и как следствие труднодоступности сосочковых мышц для наложения швов. Также в отдаленном периоде встречается возврат митральной недостаточности из-за «провисания» неоход или из-за их кальциноза и разрыва [Sturla et al., 2015]. Основное место применения «Американской коррекции» – пролапсы/разрывы передней створки митрального клапана. При патологии задней створки МК, составляющей 2/3 случаев патологии, в ней нет абсолютной необходимости, так как можно справиться шовными методами «Французской техники». Отдельные авторы считают, что альтернативная «Французская техника» при патологии задней створки позволяет получить более прогнозируемые, долговременные результаты [Ma et al., 2019].

Вторым направлением пластики митрального клапана стало восстановление замыкания отверстия путем реконструкции его створок. Первые попытки в виде ушивания дефектов створок одиночными швами не показали стабильных результатов [McGoon, 1960] и метод был оставлен. В последующем, в 1960-х годах А. Карпантье [Carpentier, 1969] предложил метод резекции пораженных участков створок и сшивания их неизмененных/малоизмененных краев с обязательным сжиманием патологически растянутого фиброзного кольца митрального клапана на подшиваемом жестком опорном кольце. Этот подход получил название «Французская коррекция» (рис. 4). Его философия: формирование «нового» клапана путем устранения дефектных участков и имплантации жесткого опорного кольца. Жесткое кольцо закрепляет произведенную реконструкцию, сужает перерастянутое фиброзное кольцо клапана до меньшего, чем должный, диаметра, что тем самым формирует восполнение дефицита резецированной створочной ткани соседними участками задней и передней створок. Автором был предложен следующий набор действий: квадриангулярная (трапециевидная) резекция пораженного сегмента задней створки, укрепление отдельными швами фиброзного кольца клапана (в основании резецированного участка створки), сшивание краев резецированного участка створки одиночными швами и имплантация жесткого опорного кольца (рис. 4. А, Б, Д). Метод оказался наиболее удачным из существовавших. Он обеспечил воспроизводимую технику со стабильными хорошими результатами в непосредственном и отдаленном периодах после операции и стал основным на протяжении трех десятилетий [Carpentier, 1983].

Однако данный метод имеет определенные недостатки. Главный – это его «невозвратность» в случае неудачной резекции створки, а также следующие: манипуляция глубокой резекции задней створки с переходом на фиброзное кольцо довольно сложная, ответственная и требует уверенного укрепления затрагиваемой зоны отдельными швами. Также собственно процесс резекции крупного участка створки неизбежно производится вместе с сухожильными хордами иссекаемого участка, часто неизменными или удлинненными, но вполне сохранными. Сохранение этих хорд будет полезно для прочности и долговременности клапана. Кроме того, имеется немалая доля случаев, когда пролабирующий и/или разорванный участок створки является незначительным по площади и в обширной (квадриангулярной) явно чрезмерной резекции нет необходимости.

Для избежания вышеназванных недостатков квадриангулярной резекции задней створки была предложена и в большей части случаев применяется ее треугольная (ограниченная) резекция в виде клина [Suri, Orszulak, 2005; Gazoni et al., 2007], (рис. 4 В).

Остальные этапы методики (сшивание краев иссеченного участка одиночными швами и имплантация меньшего, чем исходный диаметр отверстия, жесткого опорного кольца) прежние. Ее положительное отличие в том, что не производится иссечение основания створки глубоко до/на фиброзное кольцо и не требуется укрепление этого участка дополнительными швами. Обоснованность выбора ограниченной резекции была подтверждена экспериментально. В опытах на симуляторе *ex vivo* с использованием натуральных свиных клапанов было показано, что она позволяет получить достаточную площадь зоны сопоставления створок и большую подвижность створок в сравнении с квадриангулярной резекцией [Orszulak et al., 1985]. Однако сохраняются все остальные недостатки резекционной методики, перечисленные выше в отношении квадриангулярной резекции.

Для преодоления перечисленных недостатков, присущих резекционным методам реконструкции задней створки, появилась идея безрезекционной пликации разорванных/пролабирующих участков (сборивание пораженных участков в складку). Были предложены методики продольной пликации задней створки, где швы типа одиночного матрачного накладывались от свободного края створки к фиброзу кольцу [Calafiore et al., 2006; Mihaljevic et al., 2006; Tabata et al., 2008; Suri et al., 2010]. Однако они применимы лишь в очень редких случаях грубой дисплазии ЗСМК с большим избытком ее площади.

Наиболее практичным и применимым в большом количестве случаев методом является поперечная пликация задней створки, описанная Woo Y.J. [Woo, MacArthur, 2012], (рис. 5). Она производится путем поперечного наложения двойного обвивного шва на пораженный участок от свободного края створки к фиброзу кольцу с последующей имплантацией жесткого опорного кольца. Достоинства пликационного метода: безрезекционность (меньше манипуляций), возвратность (снятие, переложение швов в случае неудачи), сохранение всех хорд пораженного участка задней створки (иссекаемых при резекционных методах).

Применяемый нами способ пликации является развитием поперечной пликации по Woo Y.J. [Woo, MacArthur, 2012]. Его необходимость обусловлена случаями сочетанной дисплазии, когда одновременно имеются пролапс, разрыв задней створки, удлинение неразорванных хорд пораженного участка. В подобной ситуации нужно реконструировать створку и укоротить ее хорды, чего сложно достичь одномоментной пликацией двумя нитями обвивного шва. Особенность ситуации заключается в том, что следующая после пликации двумя нитями имплантация сужающего отверстие опорного кольца приводит к дополнительному смещению обеих створок. Вворачивание подшитым кольцом створок в направлении полости левого желудочка может привести к смещению плицированной задней створки и появлению протечки клапана. Для исправле-



ния протечки потребуются снятие и перекладывание всего двойного обвивного пликационного шва. Что не всегда легко исполнимо, волнительно и затратно по времени. Логично изменение порядка действий.

Используемый нами порядок действий:

1. Пликационный шов пролен 4–0/5–0 начинается со свободного края пораженного сегмента задней створки и накладывается до фиброзного кольца клапана. Первая нить обвивного шва берет в складку пролабирующий/разорванный сегмент створки.

2. Имплантируется жесткое сужающее опорное кольцо.

3. После гидравлических проб оценивается результат пластики.

4. При состоятельности клапана второй нитью двойного обвивного шва выполняются стежки, одинаковые со стежками, выполненными первой нитью.

5. При появлении/сохранении протечек клапана в реконструированном участке второй нитью двойного обвивного шва накладываются стежки, отличающиеся от выполненных первой нитью. Они по обстоятельствам могут накладываться под контролем гидравлической пробы. Могут накладываться еще ближе к свободному краю створки, быть более широкими, косыми, сильнее «сборивая», таким образом, пролабирующий сегмент.

Вторая нить (пролен 4–0/5–0) также проводится до фиброзного кольца клапана и связывается с первой нитью (рис. 6). Положительными сторонами нашего метода являются его «возвратность», регулируемость. А также то, что второй нитью производится регулирующий, обвивной шов, шириной и направлением поперечных стежков которого может легко производиться укорочение удлиненных сухожильных хорд створки. Применение нашего метода впервые было применено автором 24.11.2011. при разрыве ЗСМК. Он использовался при врожденном пороке, неполной форме атрио-внутрикулярной коммуникации, когда были выполнены пликация врожденного расщепления передней створки (клефт) с пластикой синтетической заплатой первичного дефекта межпредсердной перегородки и шовной пластикой трехстворчатого клапана (28.03.2012). Пликация врожденных расщеплений (клефтов) задней створки МК с имплантацией опорного кольца (11.05.2012). Пликация пролапса ЗСМК с имплантацией опорного кольца, МКШ, АВШ-2 (13.03.2013).

Наш взгляд на коррекцию патологии задней створки МК склонился в направлении «Французского метода». В частности, потому, что она в большей части случаев легко подвергается резекционной/безрезекционной пластике. Известно, что механическая нагрузка на хорды и створки адекватно реконструированного клапана невелика [Сазоненков, 2010]. Поэтому створки, плицированные обвивными швами, и сохраненные хорды легко удерживают механическую нагрузку. «Американская методика» требует дополнительных дорогостоящих расходных материалов, сложнее и зависима от анатомии сосочковых мышц клапана, а именно от наличия легкодоступных крупных головок (более 0,7 см в диаметре) [Сазоненков, 2010]. Определенным подтверждением правильности нашего выбора служит то, что общая доля пластики МК составляет у нас в последние три года 64 % – 78,6 %, что в общем соответствует известной частоте патологии задней створки 50–78 % случаев [Ассоциация..., 2009; Железнев и др., 2014; Мартынова и др., 2019; Ассоциация..., 2020; Сазоненков и др., 2020; Pasrija et al., 2019]. При патологии передней створки мы выбирали протезирование клапана.

При этом из общего описанного числа только в 3 случаях потребовалась повторная операция из-за недостаточности клапана 3–3,5 степени. И такой низкий процент переделок имел место на этапе освоения методики хирургами, что является неплохим результатом.

### Вывод

На протяжении выбранного периода времени возросла доля операций по поводу дегенеративного порока митрального клапана с 40.4 % до 64.5 % случаев. Это может объясняться улучшением работы поликлинической службы БОКБ. Также значительно – с 50 % до 78.6 % случаев – возросла доля пластической реконструкции МК. Из применявшихся методик доля изолированной имплантации опорного кольца снизилась с 13,3 % – 28,6 % до 6,25 % случаев. Имплантация опорного кольца + резекция (треугольная/квадриангулярная) задней створки несколько возросла – с 23,3 % до 36 % случаев. Доля методики имплантация опорного кольца + пликация задней створки возросла с 10 % до 35,7 % и 25 % случаев (табл. 3). То есть в течение выбранного промежутка времени прослеживается как общий рост реконструктивных операций на митральном клапане, так и рост числа сложных реконструкций, а именно уменьшение доли более простой изолированной имплантации опорного кольца и увеличение числа сочетания имплантации опорного кольца с резекционными или пликационными реконструкциями задней створки. Суммарно превышение стало двукратным, что говорит о росте навыков диагностики и хирургического лечения дегенеративной недостаточности МК. Имеющие место изменения и усложнения в выбираемых методиках пластики не привели к снижению качества реконструкции. Также появление новой методики пликации пораженного сегмента задней створки митрального клапана имело хорошее качество выполнения, и поэтому возросла частота ее применения. Таким образом, можно заключить, что применение методик пластики митрального клапана в КХО БОКБ происходит успешно.

### Список источников

1. Ассоциация сердечно-сосудистых хирургов России. Всероссийское научное общество кардиологов. Клинические рекомендации по ведению, диагностике и лечению клапанных пороков сердца. Москва. 2009.
2. Ассоциация сердечно-сосудистых хирургов России. Всероссийское научное общество кардиологов. Клинические рекомендации. Митральная недостаточность. Москва. 2020.

### Список литературы

1. Железнев С.И., Богачев-Прокофьев А.В., Тулеутаев Р.М., Назаров В.М., Демин И.И., Астапов Д.А., Афанасьев А.В., Сырцева Я.В., Желтовский Ю.В. 2014. Проплап задней створки митрального клапана: результаты хирургического лечения при мезенхимальной дисплазии. Сибирский медицинский журнал (Иркутск), 7: 29–36.
2. Мартыанова Ю.Б., Кондратьев Д.А., Маркова М.М. Заклязьминская Е.В. Тарасов Д.Г. 2019. Непосредственные результаты хирургического лечения дисплазий митрального клапана. Клиническая и экспериментальная хирургия. 7 (1): 28–33.
3. Сазоненков М.А. Анатомо-физиологическое обоснование биопротезирования и реконструктивных операций на клапанах сердца. Диссертация на соискание степени д. м. н. М. НЦССХ им. А.Н. Бакулева. 2010.
4. Сазоненков М.А., Исмаатов Х.Х., Эрнст Э.Э., Москалев А.С., Кузубова А.В., Аскари И.В., Ближенская Н.Н., Коваленко И.Б. 2020. Оперированный порок митрального клапана. Структура этиологии и видов оперативных вмешательств за период 2015–2020 гг. в кардиохирургическом отделении БОКБ Святителя Иоасафа. Актуальные проблемы медицины. 43 (4): 592–602.
5. Alameddine A.K., Di Biasio-White E., Binnall B., Conlin F. 2019. Adjusting the neochords height for better leaflets coaptation following mitral valve repair. J. Card. Surg.;34 (7): 610–613.
6. Antoine C., Benfari G., Michelena H.I., Maalouf J.F., Nkomo V.T., Thapa P., Enriquez-Sarano M. 2018. Clinical outcome of Degenerative Mitral Regurgitation: Critical Importance of Echocardiographic Quantitative Assessment in Routine Practice. Circulation 25; 138 (13): 1317–1326.



7. Calafiore A.M., Di Mauro M., Actis-Dato G. 2006. Longitudinal plication of the posterior leaflet in myxomatous disease of the mitral valve. *Ann. Thorac. Surg.* 81: 1909–10.
8. Carpentier A. 1983. Cardiac valve surgery: the «French correction». *J. Thorac. Cardiovasc. Surg.* 86 (3): 323–37.
9. Coutinho G.F., Correia P.M., Branco C., Antunes M.J. 2016. Long-term results of mitral valve surgery for degenerative anterior leaflet or bileaflet prolapse: analysis of negative factors for repair, early and late failures, and survival. *Eur. J. Cardiothorac. Surg.*; 50 (1): 66–74.
10. Davila J.C., Glover R.P. 1958. Circumferential suture of the mitral valve for the correction of regurgitation. *Am. J. Cardiol.* 2 (3): 267–75.
11. Gazoni L.M., Fedoruk L.M., Kern J.A., Dent J.M., Reece T.B., Tribble C.G., 2007. A simplified approach to degenerative disease: triangular resections of the mitral valve. *Ann. Thorac. Surg.* 83: 1658–65.
12. Goldstone A.B., Woo Y.J. 2016. Surgical treatment of the mitral valve in sabiston and spencer surgery of the chest. 9th edition. Philadelphia, Saunders.
13. Lillehei C.W., Gott V.L., Dewall R.A. 1958. The surgical treatment of stenotic or regurgitant lesions of the mitral and aortic valves by direct vision utilizing a pumpoxygenator. *J. Thorac. Surg.* 35 (2): 154–91.
14. Ma K., Chen A., Wang Z., Liu J., Zhao Q. 2019. Chordal replacement versus quadrangular resection in degenerative posterior mitral leaflet repair. *J. Thorac. Dis.* 11 (3): 827–838.
15. McGoon D.C. 1960. Repair of mitral insufficiency due to ruptured chordae tendinae. *J. Thorac. Cardiovasc. Surg.* 39: 357–62.
16. Menges H.J., Ankeney J.K., Hellerstein H.K. 1964. The clinical diagnosis and surgical management of ruptured mitral chordae tendinae. *Circulation*, 30: 8.
17. Mihaljevic T., Blackstone E.H., Lytle B.W. 2006. Folding valvuloplasty without leaflet resection: simplified method for mitral valve repair. *Ann. Thorac. Surg.* 82: 46–8.
18. Mori M., Pang P.Y.K., Hashim S.W. 2017. Rupture of GORE-TEX neochordae 10 years after mitral valve repair. *J. Thorac. Dis.*; 9 (4): E343 – E345.
19. Mori M., Gan G., Mahmood S.U.B., Deng Y., Mullan C.W., Assi R., Vallabhajosyula P., Badhwar V., Geirsson A. 2020. Variations in Anticoagulation Practice Following Bioprosthetic Aortic and Mitral Valve Replacement and Repair. *J. Am. Coll. Cardiol.* 17; 76 (20): 2412–2413.
20. Nakaoka Y., Kubokawa S., Yamashina S., Yamamoto S., Teshima H., Irie H., Kawai K., Hamashige N., Doi Y. 2017. Late rupture of artificial neochordae associated with hemolytic anemia. *J. Cardiol. Cases.* 26; 16 (4): 123–125.
21. Pasrija C., Tran D., Ghoreishi M., Kotloff E., Yim D., Finkel J., Holmes S.D., Na D., Devlin S., Koenigsberg F., Dawood M., Quinn R., Griffith B.P., Gammie J.S. 2019. Degenerative mitral valve repair simplified: an evolution to universal artificial cordal repair. *Ann. Thorac. Surg.* S0003-4975(19)31884-3.
22. Sanders C.A., Scanell J.G., Harthorne J.W., Austen W.G. 1965. Severe mitral regurgitation secondary to ruptured chordae tendinae. *Circulation*, 31: 506.
23. Sen-Chowdhry S., Jacoby D., Moon J.C., McKenna W.J. 2016. Update on hypertrophic cardiomyopathy and a guide to the guidelines. *Nat. Rev. Cardiol.* 13 (11): 651–675.
24. Sturla F., Votta E., Onorati F., Pechlivanidis K., Pappalardo O.A., Gottin L., Milano A.D., Puppini G., Redaelli A., Faggian G. 2015. Biomechanical drawbacks of different techniques of mitral neochordal implantation: When an apparently optimal repair can fail. *J. Thorac. Cardiovasc. Surg.*; 150 (5): 1303–12.e4.
25. Suri R.M., Burkhart H.M., Schaff H.V. 2010. A novel method of leaflet reconstruction after triangular resection for posterior mitral valve prolapse. *Ann. Thorac. Surg.* 89: 53–6.
26. Suri R.M., Orszulak T.A. 2005. Triangular resection for repair of mitral regurgitation due to degenerative disease. *Oper. Techniq. Thorac. Cardiovasc. Surg.* 10: 194–9.
27. Tabata M., Ghanta R.K., Shekar P.S., Cohn L.H. 2008. Early and midterm outcomes of folding valvuloplasty without leaflet resection for myxomatous mitral valve disease. *Ann. Thorac. Surg.* 86: 1388–90.
28. Vincent L.L., Otto C.M. 2018. Infective Endocarditis: Update on Epidemiology, Outcomes, and Management. *Curr Cardiol Rep* 16; 20 (10): 86.



29. Woo Y.J., MacArthur J.W. Jr. 2012. Simplified nonresectional leaflet remodeling mitral valve repair for degenerative mitral regurgitation. *J. Thorac. Cardiovasc. Surg.* 143 (3): 749–53.
30. Zussa C., Frater R.W., Polesel E., Galloni M., Valfre C. 1990. Artificial mitral valve chordae: experimental and clinical experience. *Ann. Thorac. Surg.* 50 (3): 367–73.

### References

1. Zheleznev S.I., Bogachev-Prokofev A.V., Tuleutaev R.M., Nazarov V.M., Demin I.I., Astapov D.A., Afanas'ev A.V., Syrceva Ja.V., Zheltovskij Ju.V. 2014. Prolaps zadnej stvorki mitral'nogo klapana: rezul'taty hirurgicheskogo lechenija pri mezenhimal'noj displazii [Mitral valve posterior leaflet prolapse: surgical correction results in mesenchymal dysplasia]. *Sibirskij medicinskij zhurnal (Irkutsk)*, 7: 29–36.
2. Mart'janova Ju.B., Kondrat'ev D.A., Markova M.M., Zakljaz'minskaja E.V., Tarasov D.G. 2019. Neposredstvennye rezul'taty hirurgicheskogo lechenija displazij mitral'nogo klapana. *Klinicheskaja i jeksperimental'naja hirurgija* [Immediate results of mitral valve dysplasia surgical treatment]. 7 (1): 28–33.
3. Sazonenkov M.A. *Dissertacija na soiskanie stepeni d. m. n. M.* [Anatomo-physiological foundation for bioprosthesis and reconstructions in heart valve surgery.]. NCSSH im. A.N. Bakuleva, 2010.
4. Sazonenkov M.A., Ismatov Kh.H., Ernst E.E., Moskalev A.S., Kuzubova A.V., Askary I.V., Blizhenskaya N.N., Kovalenko I.B. 2020. Operirovannyj porok mitral'nogo klapana. *Struktura etiologii i tipy hirurgicheskoy korrektsii v period 2015–2020 gg. v otdelenii kardiohirurgii Belgorodskoy Oblastnoy klinicheskoy bolnitsy* [Operated mitral valve disease. The structure of the etiology and types of surgical intervention for the period 2015–2020 in the cardiac surgery department of Belgorod Regional Clinical Hospital]. *Challenges in Modern Medicine*, 43 (4).
5. Alameddine A.K., Di Biasio-White E., Binnall B., Conlin F. 2019. Adjusting the neochords height for better leaflets coaptation following mitral valve repair. *J. Card. Surg.*;34 (7): 610–613.
6. Antoine C., Benfari G., Michelena H.I., Maalouf J.F., Nkomo V.T., Thapa P., Enriquez-Sarano M. 2018. Clinical outcome of Degenerative Mitral Regurgitation: Critical Importance of Echocardiographic Quantitative Assessment in Routine Practice. *Circulation* 25; 138 (13): 1317–1326.
7. Calafiore A.M., Di Mauro M., Actis-Dato G. 2006. Longitudinal plication of the posterior leaflet in myxomatous disease of the mitral valve. *Ann. Thorac. Surg.* 81: 1909–10.
8. Carpentier A. 1983. Cardiac valve surgery: the «French correction». *J. Thorac. Cardiovasc. Surg.* 86 (3): 323–37.
9. Coutinho G.F., Correia P.M., Branco C., Antunes M.J. 2016. Long-term results of mitral valve surgery for degenerative anterior leaflet or bileaflet prolapse: analysis of negative factors for repair, early and late failures, and survival. *Eur. J. Cardiothorac. Surg.*; 50 (1): 66–74.
10. Davila J.C., Glover R.P. 1958. Circumferential suture of the mitral valve for the correction of regurgitation. *Am. J. Cardiol.* 2 (3): 267–75.
11. Gazoni L.M., Fedoruk L.M., Kern J.A., Dent J.M., Reece T.B., Tribble C.G., 2007. A simplified approach to degenerative disease: triangular resections of the mitral valve. *Ann. Thorac. Surg.* 83: 1658–65.
12. Goldstone A.B., Woo Y.J. 2016. *Surgical treatment of the mitral valve in sabiston and spencer surgery of the chest.* 9th edition. Philadelphia, Saunders.
13. Lillehei C.W., Gott V.L., Dewall R.A. 1958. The surgical treatment of stenotic or regurgitant lesions of the mitral and aortic valves by direct vision utilizing a pumpoxygenator. *J. Thorac. Surg.* 35 (2): 154–91.
14. Ma K., Chen A., Wang Z., Liu J., Zhao Q. 2019. Chordal replacement versus quadrangular resection in degenerative posterior mitral leaflet repair. *J. Thorac. Dis.* 11 (3): 827–838.
15. McGoon D.C. 1960. Repair of mitral insufficiency due to ruptured chordae tendinae. *J. Thorac. Cardiovasc. Surg.* 39: 357–62.
16. Menges H.J., Ankeney J.K., Hellerstein H.K. 1964. The clinical diagnosis and surgical management of ruptured mitral chordae tendinae. *Circulation*, 30: 8.
17. Mihaljevic T., Blackstone E.H., Lytle B.W. 2006. Folding valvuloplasty without leaflet resection: simplified method for mitral valve repair. *Ann. Thorac. Surg.* 82: 46–8.
18. Mori M., Pang P.Y.K., Hashim S.W. 2017. Rupture of GORE-TEX neochordae 10 years after mitral valve repair. *J. Thorac. Dis.*; 9 (4): E343 – E345.



19. Mori M., Gan G., Mahmood S.U.B., Deng Y., Mullan C.W., Assi R., Vallabhajosyula P., Badhwar V., Geirsson A. 2020. Variations in Anticoagulation Practice Following Bioprosthetic Aortic and Mitral Valve Replacement and Repair. *J. Am. Coll. Cardiol.* 17; 76 (20): 2412–2413.
20. Nakaoka Y., Kubokawa S., Yamashina S., Yamamoto S., Teshima H., Irie H., Kawai K., Hamashige N., Doi Y. 2017. Late rupture of artificial neochordae associated with hemolytic anemia. *J. Cardiol. Cases.* 26; 16 (4): 123–125.
21. Pasrija C., Tran D., Ghoreishi M., Kotloff E., Yim D., Finkel J., Holmes S.D., Na D., Devlin S., Koenigsberg F., Dawood M., Quinn R., Griffith B.P., Gammie J.S. 2019. Degenerative mitral valve repair simplified: an evolution to universal artificial cordal repair. *Ann. Thorac. Surg.* S0003-4975(19)31884-3.
22. Sanders C.A., Scanell J.G., Harthorne J.W., Austen W.G. 1965. Severe mitral regurgitation secondary to ruptured chordae tendineae. *Circulation*, 31: 506.
23. Sen-Chowdhry S., Jacoby D., Moon J.C., McKenna W.J. 2016. Update on hypertrophic cardiomyopathy and a guide to the guidelines. *Nat. Rev. Cardiol.* 13 (11): 651–675.
24. Sturla F., Votta E., Onorati F., Pechlivanidis K., Pappalardo O.A., Gottin L., Milano A.D., Puppini G., Redaelli A., Faggian G. 2015. Biomechanical drawbacks of different techniques of mitral neochordal implantation: When an apparently optimal repair can fail. *J. Thorac. Cardio-vasc. Surg.*; 150 (5): 1303–12.e4.
25. Suri R.M., Burkhart H.M., Schaff H.V. 2010. A novel method of leaflet reconstruction after triangular resection for posterior mitral valve prolapse. *Ann. Thorac. Surg.* 89: 53–6.
26. Suri R.M., Orszulak T.A. 2005. Triangular resection for repair of mitral regurgitation due to degenerative disease. *Oper. Techniq. Thorac. Cardiovasc. Surg.* 10: 194–9.
27. Tabata M., Ghanta R.K., Shekar P.S., Cohn L.H. 2008. Early and midterm outcomes of folding valvuloplasty without leaflet resection for myxomatous mitral valve disease. *Ann. Thorac. Surg.* 86: 1388–90.
28. Vincent L.L., Otto C.M. 2018. Infective Endocarditis: Update on Epidemiology, Out-comes, and Management. *Curr Cardiol Rep* 16; 20 (10): 86.
29. Woo Y.J., MacArthur J.W. Jr. 2012. Simplified nonresectional leaflet remodeling mitral valve repair for degenerative mitral regurgitation. *J. Thorac. Cardiovasc. Surg.* 143 (3): 749–53.
30. Zussa C., Frater R.W., Polesel E., Galloni M., Valfre C. 1990. Artificial mitral valve chordae: experimental and clinical experience. *Ann. Thorac. Surg.* 50 (3): 367–73.

#### ИНФОРМАЦИЯ ОБ АВТОРЕ

**Сазоненков Максим Александрович**, доктор медицинских наук, профессор, сердечно-сосудистый хирург Областного государственного бюджетного учреждения здравоохранения «Белгородская областная клиническая больница Святителя Иоасафа», Белгород, Россия

**Исмаатов Хушбахтджон Хасанович**, аспирант кафедры госпитальной хирургии Федерального государственного автономного образовательного учреждения высшего образования «Белгородский государственный национальный исследовательский университет», Белгород, Россия

#### INFORMATION ABOUT THE AUTHOR

**Maxim A. Sazonenkov**, PhD, Professor, cardiovascular surgeon at the Regional State Budget Public Health Institution «Belgorod Regional Clinical Hospital of St. Joseph», Belgorod, Russia

**Khushbakhtdzon H. Ismatov**, PhD student at the Department of Hospital Surgery, Federal State Autonomous Educational Institution of Higher Education «Belgorod State National Research University», Belgorod, Russia





**Москалёв Андрей Сергеевич**, студент кафедры госпитальной хирургии Федерального государственного автономного образовательного учреждения высшего образования «Белгородский государственный национальный исследовательский университет», Белгород, Россия

**Andrey S. Moskalev**, student at the Department of Hospital Surgery, Federal State Autonomous Educational Institution of Higher Education «Belgorod State National Research University», Belgorod, Russia

**Эрнст Эдгард Эдуардович**, аспирант кафедры госпитальной хирургии Федерального государственного автономного образовательного учреждения высшего образования «Белгородский государственный национальный исследовательский университет», Белгород, Россия

**Edgard E. Ernst**, PhD student at the Department of Hospital Surgery, Federal State Autonomous Educational Institution of Higher Education «Belgorod State National Research University», Belgorod, Russia

**Селюкова Екатерина Игоревна**, студент кафедры госпитальной хирургии Федерального государственного автономного образовательного учреждения высшего образования «Белгородский государственный национальный исследовательский университет», Белгород, Россия

**Ekaterina I. Selukova**, student at the Department of Hospital Surgery, Federal State Autonomous Educational Institution of Higher Education «Belgorod State National Research University», Belgorod, Russia