

53.4p30

К89

Белгородский государственный университет

О.М. Кузьминов Л.А. Ходеева

**КЛИНИЧЕСКИЕ ЗАДАЧИ  
ПО КУРСУ ПРОПЕДЕВТИКИ ВНУТРЕННИХ  
БОЛЕЗНЕЙ**

Белгород 2005

Белгородский государственный университет

О.М. Кузьминов Л.А. Ходеева

**КЛИНИЧЕСКИЕ ЗАДАЧИ  
ПО КУРСУ ПРОПЕДЕВТИКИ ВНУТРЕННИХ  
БОЛЕЗНЕЙ**

Методическое пособие  
для студентов 3 курса

Белгород 2005

ББК 53.4я73  
К 89

Утверждено к изданию Редакционно-издательским советом  
Белгородского государственного университета

*Рецензенты*

**доктор медицинских наук, профессор В. М. Каменев**


кандидат медицинских наук,  
зав.отделением МГКБ №1 **В. В.Ульянов**

**Кузьминов О. М., Ходеева Л. А. Клинические задачи**  
**К 89** по курсу пропедевтики внутренних болезней. – Белгород:  
Изд-во БелГУ, 2005 – 36 с

Представлены задачи, основанные на клинических примерах,  
являющихся наиболее типичными в терапевтической практике авто-  
ров издания

В процессе ознакомления с материалом данного пособия сту-  
дент осваивает и закрепляет порядок обследования больного, выяв-  
ляет и анализирует отдельные симптомы и синдромы, учится обоб-  
щать клинический материал

ББК 53.4я73



Белгородский государственный  
университет, 2005

## **СОДЕРЖАНИЕ**

Введение .....	4
Заболевания почек .....	5
Заболевания сердечно-сосудистой системы .....	10
Заболевания крови .....	17
Заболевания легких .....	20
Заболевания желудочно-кишечного тракта .....	24
Приложение. Нормы физиологических показателей .....	32

## ВВЕДЕНИЕ

В процессе освоения материала учебного материала по дисциплине «пропедевтика внутренних болезней» студенты работают как с больными, так и с медицинской документацией, которая является формализованным обобщением клинического обследования. Для успешного освоения дисциплины актуальным является обеспечение учебного процесса ситуационными задачами, иллюстрирующими основные разделы пропедевтики внутренних болезней.

Представленное пособие содержит конкретный клинический материал в виде задач по основным разделам изучаемой дисциплины.

При его анализе студент должен:

- 1) выявить симптомы, наблюдаемые у данного конкретного больного;
- 2) объединить симптомы в ведущие синдромы;
- 3) поставить предварительный диагноз;
- 4) интерпретировать данные дополнительных методов обследования;
- 5) наметить основные принципы лечения конкретного больного.

Такая работа развивает навыки клинического мышления, связанные с объединением отдельных симптомов в синдромы и последующей постановкой предварительного диагноза. Помогает теоретически отработать принципы дальнейшего обследования и лечения больного.

## ЗАБОЛЕВАНИЯ ПОЧЕК

### *Задача 1*

Больной М., 52 года, поступил с жалобами на резкие, интенсивные боли в пояснице слева, иррадиирующие в левое бедро, пах. Боли возникли внезапно. Усиление болей происходит при сотрясении тела. Интенсивность болей периодически ослабевает, но полностью не проходит.

История жизни и заболевания. Ранее пациент ничем не болел. Считал себя здоровым. Травмы, тяжелые заболевания отрицает.

Объективно. Общее состояние средней тяжести. Сознание ясное. Беспокоен, постоянно меняет положение тела, не находит удобной позы, периодически стонет. Телосложение правильное. Кожные покровы чистые, бледные. Перкуторно над легкими ясный легочной звук, границы легких соответствуют норме. Аускультативно-везикулярное дыхание. Тоны сердца ясные, ритмичные. Границы сердца не изменены. АД 120/80, ЧСС 90 ударов в минуту, ЧД 20 в минуту. Живот мягкий, печень не увеличена, селезенка не пальпируется. Определяется болезненность при глубокой пальпации в левом подреберье, левой подвздошной и паховой области, а также при поколачивании паравертебрально слева в поясничной области.

Общий анализ крови. Эритроциты –  $4,1 \cdot 10^{12}$  в 1 л, гемоглобин – 130 г/л, ц.п. 0,9 г/л, лейкоциты –  $6,4 \cdot 10^9$  в 1 л, э – 2, п – 4, с – 69, л – 3, м – 2. СОЭ – 5 мм/ч.

Общий анализ мочи. Удельный вес – 1,020. Белок – отрицательный. Лейкоциты – 1-2 в поле зрения. Эритроциты – 2-3 в поле зрения. Цилиндры – нет.

УЗИ органов брюшной полости. Печень, желчный пузырь, поджелудочная железа без особенностей. Правая почка – 5,5x15,0 см, чашечно-лоханочная система без особенностей. Левая почка – 6,5x16,5 см, чашечно-лоханочная система деформирована, расширена. В устье левого мочеточника визуализируется конкремент размером около 1,2 см в диаметре.

## **Задача 2**

Больная В., 44 года, обратилась к врачу с жалобами на появление отеков на лице и ногах. Отеки появились около двух недель назад, интенсивность их постепенно нарастала. Кроме того больная стала отмечать слабость, беспричинные головные боли. Появились носовые кровотечения.

В процессе расспроса выяснено, что около двух месяцев назад больная перенесла тяжелую ангину. Отмечала длительный субфебрилитет и слабость после выздоровления. До этого ничем серьезным не болела. Имеет двоих детей 15 и 18 лет, роды протекали нормально. Тяжелые травмы, операции, аллергические реакции отрицает.

Объективно. Общее состояние удовлетворительное. Положение активное, сознание ясное. Лицо одутловатое, бледное. Кожные покровы бледные, сыпи нет. Голени отечные. Суставы не деформированы. Лимфатические узлы не пальпируются. Над легкими при перкуссии определяется ясный легочной звук. Границы легких не изменены. Аускультативно – везикулярное дыхание. Частота дыхания – 20 в минуту. Тоны сердца приглушены, ритмичные. Пульс симметричный на обеих лучевых артериях, напряженный, полный (большой). АД 180/110, ЧСС 84 в минуту. Живот мягкий, безболезненный. Печень у края реберной дуги не пальпируется. При поколачивании паравертебрально в поясничной области безболезненность не выявляется.

Общий анализ крови. Эритроциты –  $3,5 \cdot 10^{12}$  в 1 л, гемоглобин – 105 г/л, ц.п. 0,8 г/л, лейкоциты –  $4,2 \cdot 10^9$  в 1 л, э – 3, п – 3, с – 67, л – 25, м – 2. С ОЭ – 25 мм/ч.

Общий анализ мочи. Удельный вес – 1,010. Белок – 1,2 г/л. Лейкоциты – 4-8 в поле зрения. Эритроциты покрывают поле зрения. Цилиндры – зернистые, гиалиновые.

Биохимический анализ крови. Билирубин – 10 мкмоль/л, общий белок – 70 г/л, мочевины – 7,7 ммоль/л, креатинин 0,08 ммоль/л, холестерин – 4,5 ммоль/л.

Проба Реберга:

креатинин крови – 0,08 ммоль/л;

креатинин мочи – 54 ммоль/л;

клубочковая фильтрация – 120 мл/мин.

### **Задача 3**

Больная М., 38 лет, поступила в стационар с жалобами на выраженную слабость, тошноту, периодическую рвоту, головные боли. Стала беспокоить одышка, усиливающаяся в ночное время, вплоть до удушья.

Из анамнеза выяснено, что в течение последних 16 лет страдает хроническим пиелонефритом. В последние годы отмечаются высокие цифры артериального давления, появилась одышка при небольшой физической нагрузке. Стала отмечать отеки на лице и ногах. Состояние ухудшилось в последние 3-4 недели: усилилась одышка, слабость, артериальное давление стало стойко высоким. Никтурия 3-4 раза, количество мочи небольшое, за сутки выделяет около 800 мл мочи, потребляет около 1,5 л жидкости.

Объективно. Общее состояние тяжелое, положение вынужденное с приподнятым головным концом. Сознание ясное. Кожные покровы бледно-желтушные, кожа сухая, шелушится, на теле – следы расчесов. Определяется запах мочевины изо рта. Лицо пастозное, отеки на ногах и нижней части живота. При перкуссии легких над нижними отделами притупленный легочной звук. Границы легких смещены вверх. Аускультативно в нижних отделах легких резко ослабленное дыхание. В остальных отделах выслушивается жесткое дыхание, единичные сухие хрипы. Частота дыхания – 26 в минуту. Тоны сердца глухие, акцент 2-го тона на аорте, мягкий систолический шум на верхушке и 5-ой точке аускультации сердца. Границы сердца расширены влево до среднеключичной линии. АД 190/120, ЧСС 88.

Язык сухой, обложен грязно-серым налетом, живот мягкий, умеренно болезненный в правом подреберье и эпигастрии. Печень выступает из под края реберной дуги на 5 см, край ее ровный, уплотнен, умеренно болезненный. При перкуторном исследовании живота в отлогих местах определяется притупление, границы которого изменяются при поворотах тела. Симптом Пастернацкого отрицательный с обеих сторон.



Общий анализ крови. Эритроциты –  $2,4 \cdot 10^{12}$  в 1 л; гемоглобин – 76 г/л; ц.п. 0,8 г/л, лейкоциты –  $4,0 \cdot 10^9$  в 1 л; э – 1, п – 3; с – 69; л – 25; м – 2; СОЭ – 37 мм/ч.

Общий анализ мочи. Удельный вес – 1.008. Белок – 1,65 г/л. Лейкоциты – 4-8 в поле зрения. Эритроциты 1-5 в поле зрения. Цилиндры – зернистые, гиалиновые.

Биохимический анализ крови. Билирубин – 20 мкмоль/л, общий белок – 58 г/л, мочевины 25 ммоль/л, креатинин 0,8 ммоль/л, холестерин 6,8 ммоль/л.

Проба Реберга:

креатинин крови – 0,8 ммоль/л;

креатинин мочи – 24 ммоль/л;

клубочковая фильтрация – 20 мл/мин.

#### **Задача 4**

Больная Т., 60 лет. Длительно страдает сахарным диабетом. Чувствовала себя удовлетворительно. В последние годы стала отмечать головные боли, головокружение, одышку при умеренной физической нагрузке. Неоднократно регистрировала повышенное артериальное давление до 180/120 мм рт. ст. В последние месяцы состояние ухудшилось, стали появляться отеки на ногах и лице. Усилилась одышка, выросла слабость.

Объективно. При осмотре обращает внимание диффузная отечность лица, ног. В легких перкуторно притупление легочного звука в нижних отделах. Там же при аускультации определяется ослабленное везикулярное дыхание, крепитация. Границы сердца расширены во всех направлениях на 1-2 см. Тоны сердца приглушены, систолический шум на верхушке сердца. АД 180/120, ЧСС 88 в минуту. Живот увеличен, вздут. Печень выступает из под реберной дуги на 5 см, край ее уплотнен, ровный, умеренно болезненный. Живот умеренно болезненный при глубокой пальпации во всех отделах. Голени отечные, кожа на них гиперпигментирована с наличием атрофических пятен.

ЭКГ – ритм синусовый, ЧСС 88 в минуту, электрическая ось отклонена влево, гипертрофия ЛЖ.

Общий анализ крови: эритроциты –  $4,4 \cdot 10^{12}$  в 1 л, гемоглобин – 110 г/л, ц.п. 0,8 г/л, лейкоциты –  $4,0 \cdot 10^9$  в 1 л, э – 1, п – 3, с – 69, л – 25, м – 2; СОЭ – 15 мм/ч.

Общий анализ мочи. Удельный вес – 1,008. Белок – 4,0 г/л. Лейкоциты – 6-8 в поле зрения. Эритроциты 2-3 в поле зрения. Цилиндры – зернистые, гиалиновые.

Биохимический анализ крови. Билирубин – 20 мкмоль/л, общий белок – 60 г/л, мочевины – 25 ммоль/л, креатинин – 0,3 ммоль/л, холестерин – 8,2 ммоль/л.

Сахар крови – 9,1 ммоль/л.

### **Задача 5**

Больная Б., 23 года, поступила с жалобами на боли в пояснице, слабость, озноб, частое мочеиспускание. Заболела после переохлаждения.

Ранее считала себя здоровой. Из перенесенных заболеваний отмечает только простудные. Операций и травм не было. Случайные половые связи за последний месяц отрицает. Аллергических реакций на лекарства нет.

Объективно. Общее состояние удовлетворительное. Сознание ясное. Положение активное. Телосложение правильное, астеническое. Кожные покровы чистые, сыпи нет. Суставы не деформированы. Лимфоузлы не пальпируются. Отеков нет. Температура тела –  $39,8^{\circ}\text{C}$ . При сравнительной перкуссии над всем легочным полем – ясный легочной звук, аускультативно-везикулярное дыхание. Границы сердца не изменены. Тоны сердца ясные ритмичные. Пульс частый, скорый, удовлетворительного наполнения и напряжения, ЧСС – 94 в минуту. АД – 120/80, ЧСС – 90 в минуту, дыхание – 18 в минуту. Живот мягкий, безболезненный при пальпации. Почки не пальпируются. Печень у края реберной дуги, не увеличена. Определяется болезненность при поколачивании в паравертебральной зоне на уровне пояснично-грудного отдела позвоночника справа.

ЭКГ – ритм синусовый, электрическая ось нормальная, ЧСС – 90.

Общий анализ крови: эритроциты –  $4,5 \cdot 10^{12}$  в 1 л, гемоглобин – 130 г/л, ц.п. 0,9 г/л, лейкоциты –  $11,1 \cdot 10^9$  в 1 л. э – 1, ю – 2, п – 10, с – 63, л – 20, м – 4; СОЭ – 17 мм/ч.

Общий анализ мочи. Цвет желтый, мутная. Удельный вес – 1,014. Белок – 0,033 г/л. Лейкоциты – сплошь покрывают поле зрения. Слизь. Эритроциты 2-3 в поле зрения. Цилиндры – гиалиновые.

## ЗАБОЛЕВАНИЯ СЕРДЕЧНО-СОСУДИСТОЙ СИСТЕМЫ

### *Задача 6*

Больной И., 48 лет, поступил в отделение с жалобами на периодические давящие боли за грудиной с иррадиацией в левую руку, плечо. Боли возникают при физической нагрузке (ходьбе более 100 м или выше, чем на 2-й этаж в обычном темпе). Длительность болей составляет 2-3 минуты, боли прекращаются при приеме нитроглицерина и в покое.

Из анамнеза выяснено, что больной много курит, страдает артериальной гипертонией. Отец больного умер в возрасте 50 лет от инфаркта миокарда. В течение последних лет у больного с его слов отмечается повышенное содержание холестерина в крови.

Объективно. Общее состояние удовлетворительное, сознание ясное, положение активное. Больной выглядит старше своих лет (на висках выраженная седина). В области век – желтовато-белесоватые образования в виде папул. В области виска – извитая пульсирующая артерия, плотная на ощупь. Выявляется диагональная полоса на мочке уха. Телосложение правильное. Грудная клетка нормостеническая. Перкуторно над легкими – ясный легочной звук. Аускультативно – везикулярное дыхание. Верхушечный толчок пальпируется в 5-м межреберье по среднеключичной линии слева.

Верхушечный толчок умеренной силы и резистентности, площадь его около 2-х см. Левая граница сердца определяется по среднелючичной линии. Тоны сердца приглушены, акцент 2-го тона на аорте. Пульс симметричный на обеих лучевых артериях, удовлетворительного наполнения и напряжения. АД 155/100, ЧСС – 72 в минуту, частота дыхания – 18 в минуту. Живот мягкий, безболезненный. Печень у края реберной дуги – не увеличена. Голени не отечные. Во время приступа болей у больного снята ЭКГ (рис.1).

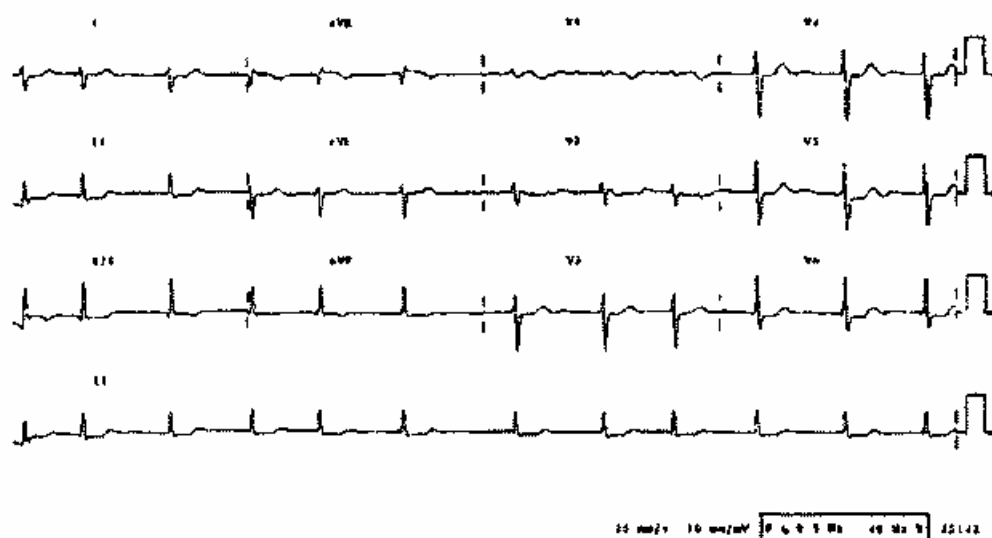


Рис.1. ЭКГ больного во время приступа болей.

### Задача 7

Больной Н., 60 лет, поступил в отделение с жалобами на интенсивные, ноющего характера загрудинные боли, «ощущение кола» в грудной клетке, перебои в сердце, резкую слабость, потливость. Отмечает одышку при незначительной физической нагрузке. Заболел внезапно после психоэмоционального перенапряжения. Дома принимал нитроглицерин, эффекта не наблюдалось. Состояние продолжало ухудшаться: нарастали боли, усиливалась слабость и одышка. Через 2 часа после начала болей была вызвана скорая помощь, которая доставила больного в стационар.

Из анамнеза выяснено, что больной ранее страдал бронхитом и умеренной артериальной гипертонией. Курит. Занимает ответственный пост. Мать страдала артериальной гипертонией.

Объективно. Состояние тяжелое, в сознании, беспокоен, стонет от болей. Кожные покровы бледные, покрыты капельками холодного пота, наблюдается умеренный акроцианоз. В легких жесткое дыхание, хрипов нет. Перкуторно левая граница сердца смещена на 1,5 см влево. Тоны сердца глухие, аритмичные. АД 85/60, ЧСС – 102 в минуту, частота дыхания – 25 в минуту. Живот мягкий безболезненный. В течение последних трех часов не мочился. ЭКГ больного представлена на рис. 2.

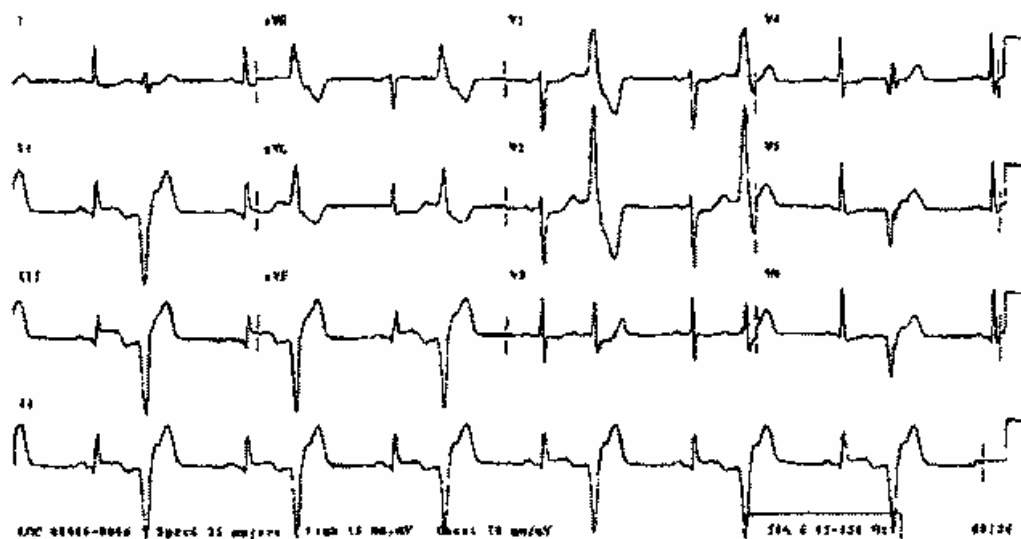


Рис 2. ЭКГ больного с загрудинными болями.

### Задача 8

Больная Н., 52 года, поступила в отделение с жалобами на тупые головные боли в затылочной области, тошноту, мелькание мушек перед глазами, головокружение и однократную рвоту.

Считает себя больной в течение 12 лет, когда отметила повышенное АД. Лечилась эпизодически гипотензивными препаратами. За последний год течение заболевания измени-

лось: участились эпизоды повышения АД, стала появляться резистентность к принимаемым препаратам. Вчера, после психоэмоционального напряжения у больной появились вышеуказанные жалобы. В связи с ними она была госпитализирована.

Объективно. Состояние средней тяжести, в сознании, но несколько заторможена, сонлива. При попытке встать усиливается тошнота, головокружение, появляются рвотные позывы. Повышенного питания. Кожа лица гиперемирована, полнокровна. В легких везикулярное дыхание, хрипов нет. Перкуторно границы сердца увеличены влево на 1,5 см. Тоны сердца ритмичные, акцент 2-го тона на аорте. Пульс твердый, напряженный. ЧСС 72 в минуту, АД 200/110 Живот мягкий, безболезненный. Печень не увеличена. Отеков нет. ЭКГ больной представлена на рис. 3.

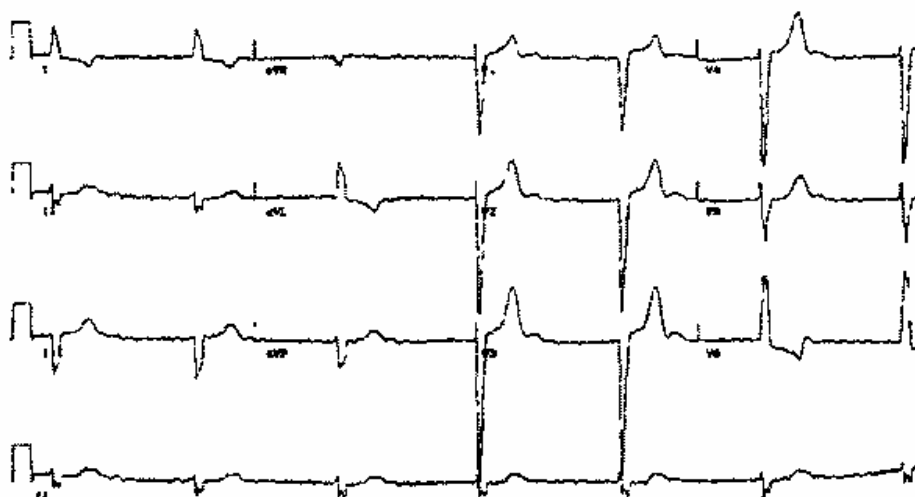


Рис 3 ЭКГ больной с артериальной гипертонией.

### **Задача 9**

Больной Н., 20 лет, поступил с жалобами на приступ учащенного сердцебиения, слабость, головокружение, чувство тревоги.

Подобные приступы беспокоят больного много лет. Выделить провоцирующие факторы он не может. В связи с

сердцебиениями больной неоднократно обращался за медицинской помощью. Неоднократно у него снимали ЭКГ, на которой находили какие-то изменения как во время приступа, так и на фоне благополучия. Вне приступа пациент чувствует себя удовлетворительно, жалоб не предъявляет.

Объективно. Общее состояние удовлетворительное, сознание ясное, положение активное. Кожные покровы чистые. Телосложение правильное, нормостеническое. Подкожно-жировая клетчатка развита умеренно. При перкуссии над всем легочным полем определяется ясный легочной звук, при аускультации – везикулярное дыхание. Границы сердца не изменены. Тоны сердца ясные громкие, частые. Пульс малого наполнения и напряжения, АД – 90/60, ЧСС – 160 в минуту. Живот мягкий безболезненный, печень не увеличена, голени не отечные.

У больного имеется на руках ЭКГ вне приступа и снятая во время сердцебиения (рис. 4).

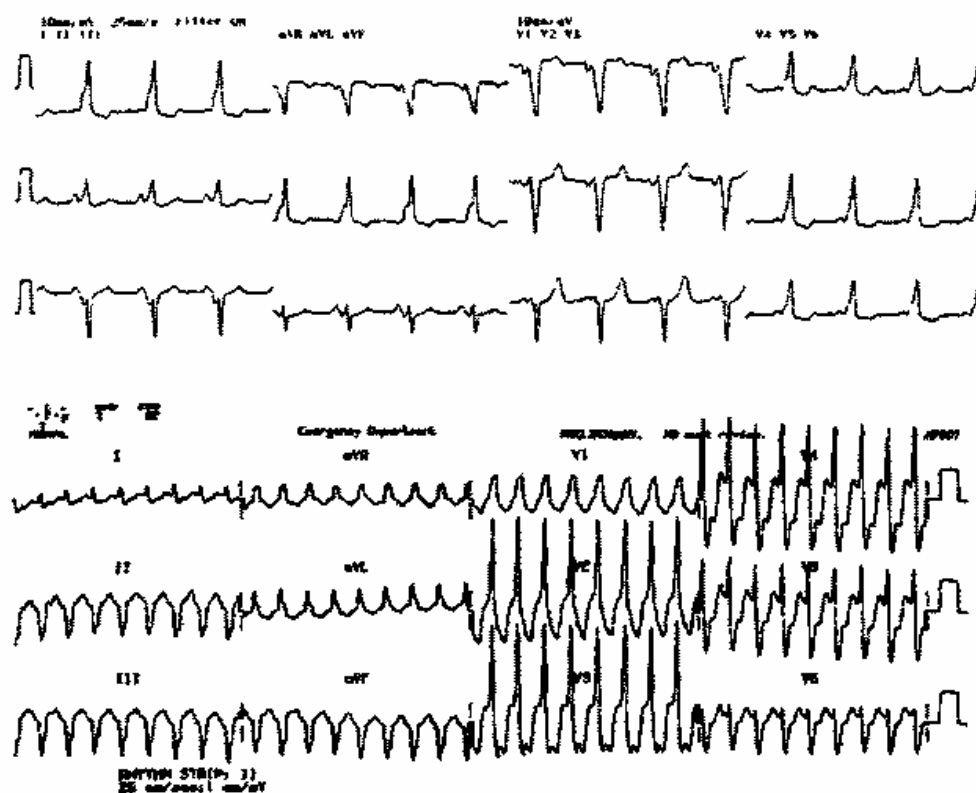


Рис.4 ЭКГ больного с сердцебиением (вне приступа и во время его).

### **Задача 10**

Больной М., 40 лет. находится на лечении в кардиологическом отделении. В настоящее время у него внезапно появились резкие интенсивные боли в области поясницы слева. Моча приобрела цвет мясных помоев.

История заболевания. Заболел около трех недель назад, когда после экстракции зуба повысилась температура до  $37,3^{\circ}\text{C}$  с последующими внезапными повышениями до  $39,9^{\circ}\text{C}$  в течение нескольких часов. появилась резкая слабость, выраженная потливость по ночам, боли в суставах. В связи с тяжелым состоянием больной был госпитализирован. Получал высокие дозы антибиотиков. температура несколько снизилась.

История жизни. Больной находится на диспансерном учете по поводу ревматического порока сердца (недостаточность митрального клапана). Состояние было удовлетворительным: больной работал по специальности. Лекарственные препараты не принимал несколько лет.

Объективно. Общее состояние тяжелое, больной беспокоен. в сознании, возбужден. Кожные покровы цианотично-желтоватые (цвет «кофе с молоком»). Наблюдаются небольшие кровоизлияния в коже, слизистых, конъюнктиве, переходных складках век (с. Лукина-Либмана). При сдавлении плеча жгутом появляются множественные патехии на сгибательной поверхности локтя и дистальнее (с. Кончаловского-Румпеля-Леода). Кровоизлияния в виде темно-красных полос у основания ногтей, пятна Джейнуэя (безболезненные геморрагические пятна диаметром 1-4 мм на ладонях и стопах), узелки Ослера (небольшие болезненные узелки на пальцах рук и ног). В легких везикулярное дыхание, перкуторно-ясный легочной звук. При динамическом наблюдении выявлено появление систолического и диастолического шума на аорте на фоне неизменного систолического шума на верхушке сердца. АД 105/65, ЧСС – 100 в минуту, частота дыхания -- 20 в минуту. Пульс малого наполнения и напряжения. Живот мягкий безболезненный, в левом подреберье пальпируется селезенка умеренной болезненности, уплотненная. Печень не увеличена, голени пастозные.



ЭКГ – ритм синусовый, ЧСС 100 в минуту, электрическая ось отклонена влево, гипертрофия ЛЖ.

Общий анализ крови: эритроциты –  $3,4 \cdot 10^{12}$  в 1 л, гемоглобин – 85 г/л, ц.п. 0,7 г/л, лейкоциты –  $12,5 \cdot 10^9$  в 1 л, э – 1, п – 14, с – 65, л – 18, м – 2; СОЭ – 35 мм/ч.

Общий анализ мочи. Удельный вес – 1,015. Белок – 0,33 г/л. Лейкоциты – 6-8 в поле зрения. Эритроциты сплошь покрывают поле зрения. Цилиндры – зернистые, гиалиновые.

Биохимический анализ крови. Билирубин – 32 мкмоль/л, общий белок – 60 г/л, мочевины – 25 ммоль/л, креатинин – 0,3 ммоль/л, холестерин – 5,2 ммоль/л.

На ЭхоКГ: ФВ – 60%, вегетации на аортальном клапане.

### *Задача 11*

Больная Н., 63 года, обратилась с жалобами на выраженную одышку при минимальной физической работе и в покое (особенно в лежачем положении), слабость, головокружение, сердцебиение, отеки нижних конечностей, плохой сон.

Состояние ухудшалось постепенно в последние месяцы. Сначала появилась одышка, стала часто вставать ночью в туалет мочиться. В последующем нарастала слабость, появилось сердцебиение и отеки. Ранее больная ничем серьезным не болела, в детстве перенесла ревматизм, после чего врачи определяли шум в области сердца.

Объективно. Общее состояние средней тяжести. Сознание ясное. Положение вынужденное с приподнятым головным концом. Подкожно-жировая клетчатка развита умеренно. Кожные покровы чистые. Лицо отечное, желтовато бледное, цианоз губ, кончиков ушей, носа. Рот полуоткрыт, глаза слипающиеся, тусклые, мимика сглажена. Цианотичный румянец щек. На ногах выраженные отеки, кожа голеней истончена, гиперпигментирована. В легких ослабленное везикулярное дыхание, в нижних отделах крепитирующие хрипы. Там же определяется притупление легочного звука. Верхушечный толчок определяется в 6-м межреберье по среднеключичной линии, разлитой, слабой силы. Правая граница относительной

тупости сердца в 4-м межреберье на 1 см справа от грудины. Левая граница сердца – в 5-м межреберье на 1,5 см кнаружи от среднеключичной линии, верхняя – во 2-м межреберье слева около грудины. При дополнительной перкуссии сердца отмечается слаженность талии. Сосудистый пучок – 6 см. При аускультации сердца выслушивается систолический шум на верхушке. Тоны глухие аритмичные, акцент 2-го тона на легочной артерии. Пульс малого напряжения и наполнения. АД – 140/90. ЧСС – 102, частота дыхания – 26 в минуту. Живот увеличен, умеренно вздут, мягкий. Печень выступает из под края реберной дуги по среднеключичной линии на 5 см. Край ровный, плотный слегка болезненный.

На ЭхоКГ расширение полостей сердца, истончение стенок, регургитация в области митрального клапана, ФВ – 30%.

ЭКГ представлена на рис. 5.

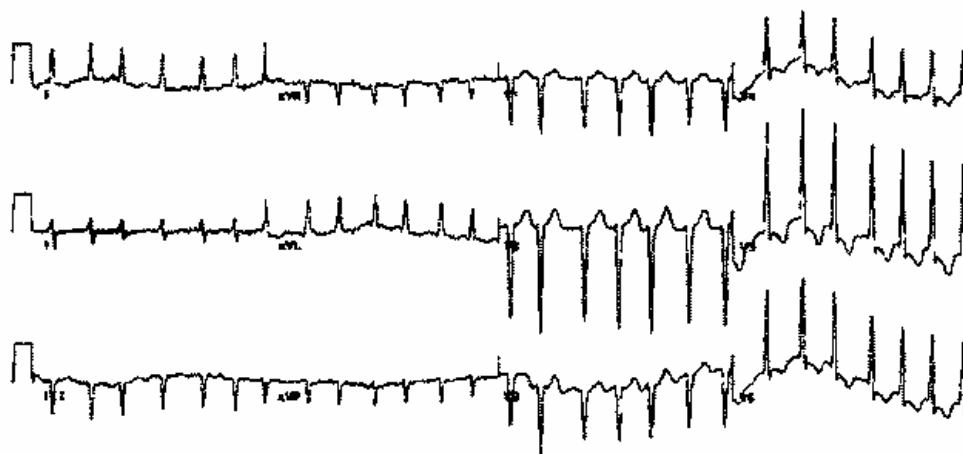


Рис 5 ЭКГ больной с отеками

## ЗАБОЛЕВАНИЯ КРОВИ

### Задача 12

Больная П., 37 лет, обратилась с жалобами на выраженную слабость в ногах и руках, головокружение, сердцебиение. Постоянное ощущение онемения в верхних и нижних конечностях.

Состояние ухудшалось постепенно, в течение нескольких недель-месяцев. Три года назад больная оперирована по поводу опухоли желудка – проведена резекция желудка. Около года назад обследовалась в онкологическом диспансере, рецидива опухоли не выявили.

Объективно. Общее состояние средней тяжести – больная лежит в постели. В сознании. Пониженного питания. Кожные покровы и склеры желтушные, кожа сухая. В области щек – неравномерная гиперпигментация. Отмечается тремор рук. Язык красный, сосочки атрофированы («лакированный») Над легкими – ясный легочной звук, аускультативно-везикулярное ослабленное дыхание. Границы сердца не изменены. Тоны сердца ритмичные ясные, звучные. Пульс малого наполнения и напряжения. АД – 100/70, ЧСС – 90 в минуту. В области прямой линии живота постоперационный рубец. Живот мягкий, умеренно болезненный в эпигастрии. При глубокой пальпации кишечника – толстый кишечник умеренно болезненный в виде эластичного мягкого подвижного валика.

Печень выступает из под реберной дуги на 1 см по среднеключичной линии. Край ровный, мягкий безболезненный. Селезенка не пальпируется. При перкуссии длинник селезенки составляет 9-7 см. Голени не отекают.

У больной взяты кровь и моча для общего анализа, исследовано сывороточное железо, снята ЭКГ. Результаты исследования представлены ниже.

ЭКГ – ритм синусовый, ЧСС 90 в минуту, электрическая ось – вертикальная.

Общий анализ крови: эритроциты –  $2,3 \cdot 10^{12}$  в 1 л, гемоглобин – 95 г/л, ц.п. 1,25 г/л, лейкоциты –  $4,5 \cdot 10^9$  в 1 л. э – 1, п – 14, с – 65, л – 18, м – 2; СОЭ – 20 мм/ч. Выявляется анизоцитоз, пойкилоцитоз, гиперсегментированные макроциты с тельцами Кебота и Жолли.

Сывороточное железо – 15,4 мкмоль/л.

Общий анализ мочи. Удельный вес – 1,020. Белок – 0,033 г/л. Лейкоциты – 6-8 в поле зрения. Эритроциты – нет. Цилиндры – гиалиновые.

### **Задача 13**

Больная О., 17 лет, обратилась с жалобами на общую слабость, быструю утомляемость, головные боли, сонливость, одышку при физической нагрузке. В последнее время появилось желание употреблять мел.

Состояние ухудшалось постепенно, время заболевания пациентка отметить не может. В последние недели чувствует себя плохо, стала с трудом справляться с учебой, в связи с чем обратилась к врачу.

Росла и развивалась в удовлетворительных материально-бытовых условиях. В детстве и юности часто болела простудными заболеваниями. Менструации с 14 лет. обильные, болезненные. Тяжелых травм, операций не отмечает, аллергических реакций на лекарства нет.

Объективно. Общее состояние удовлетворительное, сознание ясное, положение активное. Пониженного питания. Телосложение астеническое. Кожные покровы бледные с зеленоватым оттенком. Ногти на руках с поперечной исчерченностью, волосы сухие, секущиеся на концах. В уголках рта – заеды. Язык ярко красный. Вследствие пониженного питания легко пальпируются основные группы лимфатических узлов в виде безболезненных, мягких, подвижных образований размером до 0,5 см. При перкуссии легких определяется ясный легочной звук, границы легких в пределах нормы. При аускультации – везикулярное дыхание. Правая граница сердца в 4-м межреберье у края грудины, левая – в 5-м межреберье на 1,5 см внутри от среднеключичной линии, верхняя – в третьем межреберье у левого края грудины. Тоны сердца ясные ритмичные, первый тон хлопающий, на верхушке мягкий систолический шум. Пульс удовлетворительного наполнения и напряжения, АД 100/70, ЧСС 86 в минуту. Живот мягкий, умеренно болезненный в эпигастрии. Печень не увеличена. Селезенка не пальпируется. Перкуторно длинник селезенки составляет 8 см. поперечник 6 см. Голени не отекают.

ЭКГ – ритм синусовый, ЧСС 86 в минуту, электрическая ось – вертикальная.

Общий анализ крови: эритроциты –  $4,0 \cdot 10^{12}$  в 1 л, гемоглобин – 90 г/л. ц.п. г/л, лейкоциты –  $4,0 \cdot 10^9$  в 1 л, э – 2, п – 7, с – 65, л – 21, м – 5; С ОЭ – 20 мм/ч. Выявляется анизоцитоз с микроцитозом.

Сывороточное железо – 6,5 мкмоль/л.

Общий анализ мочи. Удельный вес – 1,020. Белок – нет. Лейкоциты – 6-8 в поле зрения. Эритроциты – нет. Цилиндры – нет.

## ЗАБОЛЕВАНИЯ ЛЕГКИХ

### *Задача 14*

Больной М., 58 лет, обратился с жалобами на выраженную одышку при минимальной физической нагрузке, кашель, чувство нехватки воздуха по ночам, особенно в горизонтальном положении, слабость, сердцебиение, плохой сон.

Ухудшение состояния нарастало постепенно, в последние недели увеличилась слабость и одышка. в связи с чем больной не может выполнять свои профессиональные обязанности. Больной длительное время страдает хроническим бронхитом, который проявлялся в основном постоянным кашлем с отхождением серой, вязкой мокроты по утрам. Курит до 2-х пачек сигарет в день. Ухудшение состояния происходит обычно в холодное время года.

Объективно. Общее состояние удовлетворительное, сознание ясное, положение активное. Лицо синюшно-красное, воздух выпускает через сомкнутые губы, раздувая при этом щеки. Телосложение гиперстеничное. Грудная клетка активно участвует в акте дыхания, одинакова в переднезадних размерах, лопатки плотно прилегают к туловищу. В области надключичных ямок определяется выбухание легочной ткани, межреберные промежутки расширены, горизонтальные. Резистентность грудной клетки снижена. При сравнительной перкуссии легких выявляется коробочный звук. При топографической перкуссии граница верхушки легкого спереди опреде-

ляется на 6 см выше ключицы, ширина полей Кренига – 9 см. Подвижность легочного края по задне-подмышечной линии составляет 5см. При аускультации легких – дыхание жесткое, выслушиваются распространенные свистящие сухие хрипы. Перкуторно границы сердца не изменены. При аускультации сердца: тоны сердца приглушены, ритмичные, акцент 2-го тона на легочной артерии, систолический шум в области мечевидного отростка. Пульс удовлетворительного наполнения и напряжения. АД 140/100, ЧСС – 86 в минуту. Живот увеличен, умеренно вздут. Край печени выступает на 5 см из под реберной дуги, ровный, умеренно плотный, слегка болезненный. Голени умеренно отечные.

ЭКГ больного представлена на рис. 6.

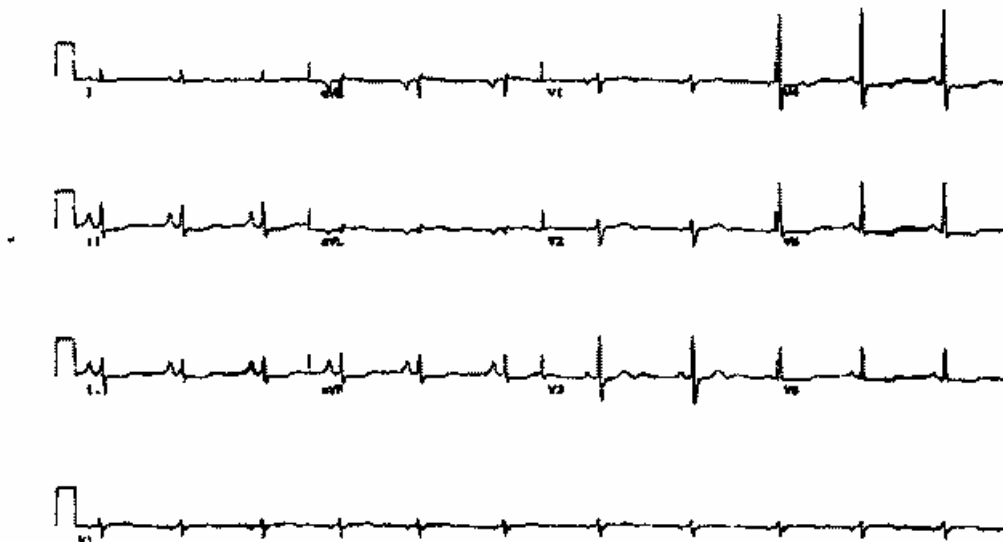


Рис 6 ЭКГ больного (задача 14).

### **Задача 15**

Больной В., 36 лет, поступил в приемное отделение больницы с жалобами на высокую температуру – до 39,5<sup>0</sup>С, кашель с мокротой «ржавого цвета», выраженную слабость, одышку, боли в правой половине грудной клетки при дыхании, боли в суставах. Заболел три дня назад после переохлаждения. Ранее ничем не болел. Не курит.

Объективно. Общее состояние средней степени, сознание ясное, больной беспокоен. Положение активное. Лицо гиперемировано. Больше справа, глаза блестят, конъюнктивы умеренно гиперемированы. Зев спокоен. Телосложение правильное, умеренного питания. кожные покровы чистые. сыпи нет. Шейные, подчелюстные, подмышечные, паховые лимфоузлы не увеличены. Грудная клетка нормостеническая. безболезненная при пальпации. правая половина отстает при дыхании. Частота дыхания 25 в минуту. При сравнительной перкуссии над легкими определяется ясный легочной звук. В средних и передненижних отделах правого легкого – зона тупого звука, с верхней границей по 4-му межреберью. Верхние границы легких в норме. При аускультации легких слева выслушивается везикулярное дыхание, справа – жесткое дыхание, в средних и передненижних отделах – бронхиальное дыхание и консонизирующие влажные среднепузырчатые хрипы. Тоны сердца ясные, ритмичные. АД 140/90. ЧСС 100 в минуту. Живот мягкий безболезненный. печень не увеличена отеков нет.

Общий анализ крови эритроциты –  $4,0 \cdot 10^{12}$  в 1 л, гемоглобин – 130 г/л, ц.п. г/л, лейкоциты –  $14,0 \cdot 10^9$  в 1 л, э – 2, ю – 2, п – 10, с – 65, л – 17, м – 4; СОЭ – 20 мм/ч.

Рентгенограмма грудной клетки представлена на рис. 7.



Рис 7 Рентгенограмма больного (задача 15).

### **Задача 16**

Больная В., 37 лет. поступила в клинику с жалобами на приступы одышки, возникающие ежедневно. Приступы стали возникать и ночью 2-3 раза в неделю. нарушился сон. снизилась работоспособность. Обычно приступ заканчивается кашлем с отделением небольшого количества светлой вязкой мокроты.

Болеет несколько лет. Ухудшение состояния обычно происходит в весенне-летний период. Пользуется ингалятором с сальбугамолом, его эффективность в настоящее время снизилась.

Объективно. На момент осмотра состояние больной удовлетворительное. Сознание ясное, положение активное. Телосложение правильное. Кожные покровы чистые, лимфоузлы не увеличены. Грудная клетка нормостеническая, боковые размеры преобладают над переднезадними, межреберные промежутки не расширены. над- и подпочечные ямки выражены умеренно, лопатки прилегают к грудной клетке. Дыхание у больной смешанного типа, частота дыхания 20 в минуту. При сравнительной перкуссии над легкими ясный легочный звук. При аускультации везикулярное дыхание с наличием рассеянных единичных сухих хрипов. Границы легких не изменены. Ширина полей Кренига 5 см. Подвижность легочного края по среднеподмышечной линии с обеих сторон составляет 8 см. Границы сердца не расширены. Тоны сердца ясные, ритмичные, шумов нет. Пульс удовлетворительного наполнения и напряжения, АД 120/80. ЧСС 80 в минуту. Живот мягкий безболезненный. печень не увеличена голени не отечные.

Общий анализ мокроты: характер - слизистый, лейкоциты – 2-3 в поле зрения. эозинофилы – 8-10 в поле зрения, кристаллы Шарко-Лейдена и спирали Куршмана

Результаты исследования ФВД:

ЖЕЛ – 3,7 л.

ОФВ<sub>1</sub> – 2,2 л.

ОФВ<sub>1</sub>/ЖЕЛ – 60%.



МОД – 80 л/мин.

Результаты мониторинга пиковой скорости выдоха в течение суток: минимальное значение ПФ составило 80% от должного, циркадный индекс – 20%.

## ЗАБОЛЕВАНИЯ ЖЕЛУДОЧНО-КИШЕЧНОГО ТРАКТА

### *Задача 17*

Больной М., 55 лет, обратился в связи с обильной кровавой рвотой, которая возникла неожиданно. Кровь в рвотных массах алая.

Кроме того, больного длительное время беспокоят зуд кожи, слабость, раздражительность, бессонница, головные боли.

Из анамнеза выяснено, что больной нигде не работает, ранее злоупотреблял алкоголем. В настоящий момент выпивает редко, в небольших количествах, после приема алкоголя бывают потери сознания.

Объективно. Общее состояние средней степени тяжести, больной заторможен, плохо ориентируется в обстановке, отвечает с запозданием. Телосложение правильное, нормостеническое. Кожные покровы бледно-желтушного цвета. Пониженного питания. Лицо одутловатое. Склеры желтушные, гиперемированы. Язык гладкий, слизистая его атрофична, обложена белым налетом. На коже лица и груди наблюдаются расширенные капилляры и единичные сосудистые звездочки, следы расчесов. Ладони рук гиперемированы в области тенора и гипотенора. Ногти гладкие, блестящие. Обращает на себя внимание отсутствия роста волос на коже груди, в подмышечных впадинах, голених и предплечьях. Отмечается непропорциональное увеличение грудных желез – геникомастия.

Дыхание жесткое, в легких выслушиваются рассеянные сухие хрипы. Границы сердца не расширены. Тоны сердца приглушены, ритмичные. Пульс симметричный на

обеих руках, малого наполнения и напряжения, ЧСС – 100 в минуту, АД 105/65. Живот увеличен, пупок выступает наружу, вокруг него наблюдаются расширенные вены. При пальпации живот мягкий, умеренно болезненный по ходу толстого кишечника. Печень увеличена и выступает на 6 см из под реберной дуги по среднеключичной линии. При пальпации консистенция печени плотная, бугристая, умеренно болезненная. В брюшной полости перкуторно определяется свободная жидкость.

ЭКГ – ритм синусовый, ЧСС 100 в минуту, электрическая ось отклонена влево.

Общий анализ крови: эритроциты –  $3,5 \cdot 10^{12}$  в 1 л, гемоглобин – 85 г/л, ц.п. 0,7 г/л, лейкоциты –  $4,5 \cdot 10^9$  в 1 л, э – 1, п – 9, с – 68, л – 20, м – 2; СОЭ – 28 мм/ч.

Общий анализ мочи. Удельный вес – 1,015. Белок – 0,033 г/л. Лейкоциты – 6-8 в поле зрения. Эритроциты – нет. Цилиндры – гиалиновые.

Биохимический анализ крови: АЛТ – 1,5 ммоль/ч л, билирубин – 30 мкмоль/л, общий белок – 55 г/л, мочевины 18 ммоль/л, креатинин 0,15 ммоль/л, холестерин 3,2 ммоль/л, аммиак 65 ЕД.

### **Задача 18**

Больная М. поступила с жалобами на выраженные колющие боли в области правого подреберья, опоясывающего характера, сопровождающиеся тошнотой, горечью во рту. Боли возникли после употребления большого количества жирной, жареной и копченой пищи. Боли сопровождаются слабостью, ознобом, ломотой в суставах.

Считает себя больной много лет. Периодически появлялись подобные боли после приема жирной пищи, проходили самостоятельно, поэтому ранее к врачу пациентка не обращалась. Настоящие боли очень интенсивные, сопровождаются повышенной температурой.

Общее состояние средней тяжести. Сознание ясное. Больная беспокойна, возбуждена. Положение вынужденное – ограничивает наклоны и повороты туловища. Телосложение правильное, гиперстеническое, повышенного питания: ожирение второй степени. Кожные покровы чистые, умеренно влажные, лицо несколько гиперемировано, глаза блестят. Отмечается желтушность кожных покровов и склер. Язык сухой, обложен белым налетом. В легких при аускультации выслушивается везикулярное дыхание. При перкуссии на протяжении всего легочного поля определяется ясный легочный звук. Границы сердца не изменены, тоны сердца ясные, ритмичные. Пульс симметричный на обеих лучевых артериях, удовлетворительного наполнения и напряжения. АД – 130/80, ЧСС – 96 в минуту. ЧД – 20 в минуту.

Живот мягкий, при поверхностной пальпации отмечается умеренное напряжение мышц живота в правом подреберье. При поколачивании ребром ладони по краю правой реберной дуги и пальпации в точке желчного пузыря отмечается выраженная болезненность, усиливающаяся при вдохе. В точке пересечения правой реберной дуги с наружным краем правой прямой мышцы живота пальпируется болезненное, мягко-эластичное округлое образование размером около 8 см в диаметре. Кроме того выявляется болезненность при надавливании между ножками грудино-ключично-сосцевидной мышцы справа.

Общий анализ крови: эритроциты –  $4,5 \cdot 10^{12}$  в 1 л, гемоглобин – 125 г/л, ц.п. 0,9 г/л, лейкоциты –  $10,5 \cdot 10^9$  в 1 л, э – 1, ю – 2, п – 17, с – 58, л – 20, м – 2; СОЭ – 28 мм/ч.

Общий анализ мочи. Удельный вес – 1,015. Белок – 0,033 г/л. Лейкоциты – 6-8 в поле зрения. Эритроциты – нет. Цилиндры – нет.

Биохимический анализ крови: АЛТ – 1,5 ммоль/ч л, билирубин – 30 мкмоль/л, конъюгированный (прямой) билирубин – 15 мкмоль/л, неконъюгированный (непрямой) 15 мкмоль/л, общий белок – 55 г/л, мочевины 7,5 ммоль/л, креатинин 0,07 ммоль/л, холестерин 5,2 ммоль/л.

ЭКГ – ритм синусовый, ЧСС 100 в минуту, электрическая ось отклонена влево.

УЗИ печени, желчного пузыря и поджелудочной железы:

– печень обычных размеров, край ровный, острый, структура паренхимы гомогенна, сосудистый рисунок несколько усилен, диаметр желчных протоков и сосудов неизменен;

– желчный пузырь увеличен в размерах до 130 на 45 мм, грушевидной формы, стенки утолщены до 5 мм, слоистые, в просвете в области шейки неподвижный конкремент размерами до 15 мм, в проекции дна конкременты диаметром от 5 до 8 мм;

– поджелудочная железа 32 на 12 на 26 мм с множественными гиперэхогенными включениями, проток нитевидный. Заключение: ЖКБ, эхопризнаки острого калькулезного холецистита, хронический панкреатит.

### *Задача 19*

Больной Г. обратился к врачу с жалобами на общее недомогание, слабость, ломоту в суставах, умеренную боль в правом подреберье, температуру около  $37,4^{\circ}\text{C}$ . Обратил внимание на необычное потемнение мочи, цвет которой напоминает цвет пива. Цвет кала не изменялся.

Заболел около трех дней назад, считал, что простудился, однако появление болей в правом подреберье и потемнение мочи заставило обратиться за медицинской помощью. Из анамнеза выяснено, что около недели назад вернулся из командировки в Закавказье, где проживал в полевых условиях (отсутствовало централизованное водоснабжение и канализация).

Общее состояние удовлетворительное, сознание ясное, положение активное. При осмотре обращает внимание иктеричность склер и желтушность кожных покровов. Язык чистый, не обложен, нижняя поверхность его также желтушная. Основные группы лимфатических узлов не увеличены. При

перкуссии над легкими – ясный легочной звук. При аускультации – везикулярное дыхание. Тоны сердца ясные ритмичные, границы сердца не изменены. Живот мягкий, безболезненный. Печень выступает на 2 см из под края реберной дуги. Край печени мягкий, ровный, острый, болезненный при пальпации. Селезенка не пальпируется, ее границы при перкуссии составляют 7 на 5 см.

Общий анализ крови. Эритроциты –  $5,5 \cdot 10^{12}$  в 1 л, гемоглобин – 135 г/л, ц.п. 0,9 г/л, лейкоциты –  $7,5 \cdot 10^9$  в 1 л, э – 1, ю – 2, п – 17, с – 58, л – 20, м – 2; СОЭ – 10 мм/ч.

Общий анализ мочи. Удельный вес – 1,014. Белок – нет. Лейкоциты – 3-4 в поле зрения. Эритроциты – нет. Цилиндры – нет.

Биохимический анализ крови: АЛТ – 1,6 ммоль/ч л, общий билирубин – 27 мкмоль/л, конъюгированный (прямой) билирубин – 11 мкмоль/л, неконъюгированный (непрямой) 16 мкмоль/л, общий белок – 75 г/л, мочевины – 7,5 ммоль/л, креатинин – 0,07 ммоль/л, холестерин – 4,2 ммоль/л.

ЭКГ – ритм синусовый, ЧСС 100 в минуту, электрическая ось отклонена влево.

### **Задача 20**

Больной Г. 1947 г.р., поступил с жалобами на боли в эпигастральной области, левом подреберье, тошноту, рвоту на высоте болей, приносящую незначительное облегчение. Боли обычно возникают на голодный желудок и ночью, стихают после употребления пищи. Кроме того отмечается вздутие живота, неустойчивый стул, похудание.

Из анамнеза выяснено, что больной длительное время курит, спиртные напитки, с его слов, употребляет «как все», ранее не обследовался.

Объективно. Общее состояние удовлетворительное. Телосложение правильное, пониженного питания. Кожные покровы чистые, тургор кожи не изменен. Грудная клетка астеническая. Над легкими ясный легочной звук, границы легких

не изменены. При аускультации – везикулярное дыхание. Тоны сердца ясные ритмичные. Пульс удовлетворительного наполнения и напряжения, АД 120/80, ЧСС – 80 в минуту. Живот мягкий, умеренно болезненный в эпигастрии, определяется болезненность при поколачивании брюшной стенки в проекции эпигастрия. При глубокой пальпации отмечается некоторое уплотнение и болезненность сигмовидной и подвздошной кишки, привратник пальпируется в виде плотного болезненного тяжа. Границы печени не расширены, селезенка не пальпируется.

Общий анализ крови: эритроциты –  $4,8 \cdot 10^{12}$  в 1 л, гемоглобин – 130 г/л, ц.п. 0,9 г/л, лейкоциты –  $7,5 \cdot 10^9$  в 1 л, э – 1, ю – 0, п – 5, с – 68, л – 22, м – 4; СОЭ – 8 мм/ч.

Общий анализ мочи. Удельный вес – 1,025. Белок – нет. Лейкоциты – 2-3 в поле зрения. Эритроциты – нет. Цилиндры – нет.

Биохимический анализ крови: АЛТ – 0,15 ммоль/ч л, билирубин – 14 мкмоль/л, конъюгированный (прямой) билирубин – 4 мкмоль/л, неконъюгированный (непрямой) 10 мкмоль/л, общий белок – 58 г/л, мочевины – 5,5 ммоль/л, креатинин – 0,06 ммоль/л, холестерин – 5,8 ммоль/л.

ЭКГ – ритм синусовый, ЧСС 80 в минуту, электрическая ось – нормальная.

УЗИ печени, желчного пузыря и поджелудочной железы:

– печень обычных размеров, край ровный, острый, структура паренхимы гомогенна, сосудистый рисунок несколько усилен, диаметр желчных протоков и сосудов неизменен;

– желчный пузырь не увеличен;

– поджелудочная железа 32 на 12 на 26 мм с множественными гиперэхогенными включениями, проток нитевидный. Заключение: диффузные изменения поджелудочной железы.

ФГС: слизистая желудка и 12-перстной кишки гиперемирована, выявлена язва луковицы двенадцатиперстной кишки до 1 см в диаметре.

### **Задача 21**

Больной К., 1945 г. рождения, поступил с жалобами на сильные боли опоясывающего характера в верхнем отделе живота, вздутие и распирающие в животе, тошноту, рвоту, послабление стула. Заболел остро, несколько часов назад, после приема обильной, жирной пищи и алкоголя.

В анамнезе – хронический панкреатит. Ухудшение состояния связывает с нарушением диеты, включавшим потребление алкоголя, а также с интенсивной физической нагрузкой – занятиями спортом. Настоящая госпитализация по счету пятая за последние 1,5 года.

Объективно. Общее состояние средней тяжести. Больной беспокоен. Сознание ясное. Температура тела – 37,2 °С. Язык сухой, обложен грязно-коричневым налетом. Больной пониженного питания. Кожные покровы чистые, бледные, сухие, шелушащиеся. В области груди отмечаются ярко-красные пятна правильной формы, не исчезающие при надавливании (симптом «красных капель»). При перкуссии легких границы не изменены, над легочным полем – ясный легочный звук. Аускультативно-везикулярное дыхание. Тоны сердца ясные, ритмичные, границы сердца не изменены. Пульс хорошего наполнения и напряжения, АД 150/90, ЧСС – 90 в минуту. Живот мягкий, вздут, болезненный при пальпации в эпигастриальной области и левом подреберье. Болезненность в надпупочной области несколько справа (точка Дежардена и зона Шоффара), а также в левом реберно-подвздошном углу (положительный симптом Мейо-Робсона).

Общий анализ крови: эритроциты –  $4,8 \cdot 10^{12}$  в 1 л, гемоглобин – 130 г/л, ц.п. 0,9 г/л, лейкоциты –  $7,5 \cdot 10^9$  в 1 л, э – 1, ю – 0, п – 5, с – 68, л – 22, м – 4; СОЭ – 8 мм/ч.

Общий анализ мочи. Удельный вес – 1,025. Белок – 0,033 г/л. Лейкоциты – 2-3 в поле зрения. Эритроциты – нет. Цилиндры – нет.

Амилаза мочи – 70 г/ч л.

Биохимический анализ крови: АЛТ – 0,17 ммоль/ч л, билирубин – 13 мкмоль/л, конъюгированный (прямой) билирубин – 4 мкмоль/л, неконъюгированный (непрямой) – 9 мкмоль / л. общий белок – 58 г/л, мочевины – 5,5 ммоль/л, креатинин – 0,06 ммоль/л, холестерин – 5,8 ммоль/л, амилаза – 45 г/ч л.

ЭКГ – ритм синусовый, ЧСС 90 в минуту, электрическая ось – нормальная.

На обзорном рентгеновском снимке живота отмечаются кальцификаты в поджелудочной железе.

УЗИ печени, желчного пузыря и поджелудочной железы:

– печень обычных размеров. край ровный, острый, структура паренхимы гомогенна, сосудистый рисунок несколько усилен. диаметр желчных протоков и сосудов неизменен;

– желчный пузырь не увеличен;

– поджелудочная железа увеличена, контуры неровные, отечна (40 на 15 на 32 мм) с множественными гиперэхогенными включениями, в области головки визуализируются два гиперэхогенных образования размерами 3 и 4 мм с акустической тенью, проток нитевидный. общая эхогенность незначительно снижена.

Заключение: хронический панкреатит, стадия обострения.



## Приложение

### НОРМЫ ФИЗИОЛОГИЧЕСКИХ ПОКАЗАТЕЛЕЙ

#### Общий анализ крови

Эритроциты	м.: $4,5-5,5 \cdot 10^{12}$ /л ж.: $3,7-4,7 \cdot 10^{12}$ /л
Гемоглобин	м.: 132-164*г/л ж.: 115-145*г/л
Цветной показатель	0,86-1,05
Ретикулоциты	$24-84 \cdot 10^9$ /л
СОЭ	м.: 1-14 мм /ч ж.: 2-20 мм /ч
Тромбоциты	$180-320 \cdot 10^9$ /л
Гематокрит	м.: 40-48% ж.: 36-41%
Лейкоциты	$4-9 \cdot 10^9$ /л

#### Лейкоцитарная формула

Базофилы	0-1%
Эозинофилы	0,5-5%
Нейтрофилы:	
Метамиелоциты (юные)	0%
Палочкоядерные	1-5%
Сегментоядерные	47-72%
Лимфоциты	19-37%
Моноциты	3-8%

### Основные биохимические показатели

#### Белки и белковые фракции

Общий белок	65-85г/л
Белковые фракции	
Альбумины	35-50г/л
Альфа-1-глобулины	1-3г/л
Альфа-1-глобулины	6-10г/л

Бета-глобулины	7-11 г/л
Гамма-глобулины	8-16 г/л
Альбумин-глобулиновый коэффициент	1,2-1,5
Фибриноген	2-4 г/л
С-реактивный белок (РИА) менее 10 мг/л или отрицательный	
Серомукоид (турбидиметрический метод)	0,13-0,20 ЕД

#### **Диспротеинемические тесты**

Сулемова проба	1,6-2,2 мл дихлорида ртути
Тимолова проба	0-4 ЕД
Остаточный азот и его компоненты	
Остаточный азот	14,3-28,6 ммоль/л
Мочевина	2,5-8,3 ммоль/л
Мочевая кислота	м.: 0,24-0,5 ммоль/л ж. 0,16-0,44 ммоль/л
Креатинин	м.: 80-115 ммоль/л ж. 53-97 ммоль/л
Аммиак	21,4-42,8 ЕД

#### **Показатели пигментного обмена**

Общий билирубин	8,6-20,5 мкмоль/л
Конъюгированный (прямой) билирубин не более 25% от общего	0,86-4,3 мкмоль/л
Неконъюгированный (непрямой) билирубин более 75% от общего	1,7-17,1 мкмоль/л

#### **Показатели обмена железа**

Железо сыворотки крови	12,5-30,4 мкмоль/л
Ферритин сыворотки	10-200 нг/мл
Общая железосвязывающая способность крови	54-72 мкмоль/л

#### **Активность ферментов крови**

Амилаза сыворотки крови	12-32 г/ч л
АСТ	0,1-0,45 ммоль/ч л

АЛТ	0,1-0,68 ммоль/ч л
ЛДГ общая	0,8-4,0 мкм пирувата/мл ч
ЛДГ <sub>1</sub>	14-26% от общей
ЛДГ <sub>2</sub>	28-38% от общей
Щелочная фосфатаза общая	1,0-3,0 ммоль/ч л
Трипсин	1-4 мкмоль/мл мин
КФК общая	0,60-0,66 ммоль/ч л

#### **Электролиты сыворотки крови**

Кальций	2,25-3,0 ммоль/л
Магний	0,70-3,0 ммоль/л
Калий	3,48-5,3 ммоль/л
Хлор	95,9-109,9 ммоль/л

#### **Показатели липидного обмена**

Общий холестерин	3,2-5,2 ммоль/л
Триглицериды	0,57-1,70 ммоль/л
Бета-липопротеиды	35-55 ед.

#### **Углеводный обмен**

Глюкоза крови	4,44-6,66 ммоль/л
---------------	-------------------

#### **Исследование мочи**

##### **Общий анализ мочи**

Количество мочи за сутки <b>выпитой жидкости)</b>	800-1500 мл (75-80% от
Относительная плотность	1,018 и выше
Цвет	от светло- до тем- <b>но-желтого</b>
Прозрачность	прозрачная
Реакция	нейтральная или слабокислая
pH	5,0-7,0
Белок	до 0,033 г/л
Эпителиальные клетки	единицы в поле зрения
Лейкоциты	0-5 в поле зрения
Эритроциты	0-2 в поле зрения

Цилиндры	гиалиновые 0-1 в препарате остальные – патология.
Слизь	отсутствует
Неорганический осадок:	
при кислой реакции могут быть та, ураты, оксалаты	мочевая кисло-
при щелочной фосфат, мочекислый аммоний	аморфные фосфаты, трипель-

### Метод Нечипоренко

В 1 мл мочи содержится:

Лейкоцитов	до 4000
Эритроцитов	до 1000
Цилиндров	0-1 на 4 камеры

подсчета

### Метод Каковского-Аддиса

За сутки выделяется с мочой:

Лейкоцитов	до 2000000
Эритроцитов	до 1000000
Цилиндров	до 20000

**Учебное издание**

**Кузьминов Олег Михайлович  
Ходеева Людмила Александровна**

**КЛИНИЧЕСКИЕ ЗАДАЧИ  
ПО КУРСУ ПРОПЕДЕВТИКИ ВНУТРЕННИХ  
БОЛЕЗНЕЙ**

**Редактор *Т. Г. Лагутина*  
Компьютерная верстка *Н. Ю. Малахова***

Подписано в печать 09.02.2005. Формат 60x84/16.  
Гарнитура Times. Усл. п.л. 2,09. Тираж 100. Заказ 17.  
Оригинал-макет подготовлен и тиражирован  
**в издательстве Белгородского государственного университета**  
308015 г. Белгород, ул. Победы, 85.